

Imagen Clínica

Embolia pulmonar de pegamento biológico *N-2-butil cianocrilato-lipiodol*® después del tratamiento de varices pélvicas



N-2-Butyl Cyanocrylate-Lipiodol® Biological Glue Pulmonary Embolism after Treatment of Pelvic Varicose Veins

María Noelia Alonso^{a,b,*}, José Javier Jareño Esteban^c y Natalia García-León^{b,d}

^a Servicio de Angiología y Cirugía Vasculard, Hospital Central de la Defensa Gómez-Ulla, Centro Sanitario de Vida y Esperanza, Madrid, España

^b Comité de Trombosis y Anticoagulación, Hospital Central de la Defensa Gómez-Ulla, Centro Sanitario de Vida y Esperanza, Madrid, España

^c Servicio de Neumología, Hospital Central de la Defensa Gómez-Ulla, Centro Sanitario de Vida y Esperanza, Madrid, España

^d Servicio de Hematología, Hospital Central de la Defensa Gómez-Ulla, Centro Sanitario de Vida y Esperanza, Madrid, España

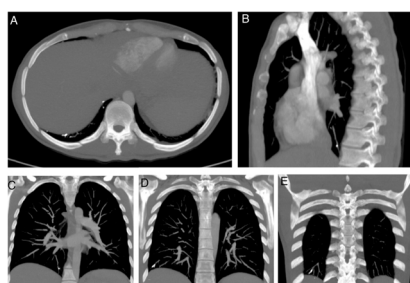


Figura 1. TC de arterias pulmonares. Ventana ósea. Reconstrucción MIP. Corte axial (A), corte sagital (B), cortes coronales (C, D, E). Se observa cuerpo extraño metálico endovascular en ramas subsegmentarias de la arteria pulmonar del lóbulo inferior derecho.

Se trata de una mujer de 37 años que acudió al Servicio de Urgencias tras sufrir síncope en domicilio, acompañado de disnea súbita, dolor pleurítico y cefalea. Como antecedente, 24 horas antes había sido intervenida de una embolización de varices pélvicas por síndrome de congestión pélvica. En el ECG se apreciaba bloqueo de la rama derecha y el dímero D alcanzaba niveles de 2.504 ng/mL. La TC de arterias pulmonares mostraba ocupación de ramas subsegmentarias por cuerpo extraño de densidad metal compatible con *N-2-butil cianocrilato* y *lipiodol*®, sin infarto pulmonar. Un ecocardiograma con burbujas descartó la existencia de foramen oval permeable. Debido a que la paciente presentaba síntomas, se decidió anticoagular con HBPM a dosis terapéuticas durante 3 meses, con seguimiento clínico-radiológico. Actualmente se encuentra asintomática (fig. 1).

Aunque infrecuente, se han descrito en la literatura casos de embolización indeseada de material metálico (por ejemplo, *coils*) desde varices pélvicas tratadas hasta la circulación pulmonar¹.

Como profesionales médicos debemos conocer estos riesgos potenciales de embolizaciones indeseadas de los diversos materiales endovasculares utilizados en los diferentes procedimientos intervencionistas sobre el sistema venoso, sin olvidarnos del posible accidente cerebrovascular en combinación con un foramen oval permeable no diagnosticado².

Pese a que, *a priori*, podríamos pensar que la terapia anticoagulante no resultará eficaz al tratarse de un material no reabsorbible, de naturaleza diferente al que se genera en la hemostasia fisiológica, los autores decidimos dicho tratamiento considerando que el efecto antiinflamatorio de las heparinas evitaría la lesión endotelial sobre las múltiples ramas distales subsegmentarias afectadas y la puesta en marcha de la tríada de Virchow, lo que ayudaría a prevenir el infarto pulmonar, atendiendo al bajo riesgo hemorrágico de la paciente y sin olvidar que podría seguir existiendo embolización indeseada de más material desde el territorio pélvico. Al reevaluar a la paciente a los 3 meses con nueva angio-TC, se desestimó que prolongar la duración de la anticoagulación conllevara beneficio alguno. Por el momento, las guías de práctica clínica no se refieren de forma específica a esta situación³ que, previsiblemente, se va a tornar cada vez más frecuente si tenemos en cuenta el crecimiento exponencial de los diferentes procedimientos intervencionistas sobre el sector venoso. Creemos que los pacientes candidatos a dichas terapias deberían ser informados sobre estos posibles efectos adversos.

Bibliografía

1. D'Amato R, Figueira Gonçalves JM, Palmero Tejera JM. Pulmonary embolism due to metal coil migration after treatment of pelvic varices. *Arch Bronconeumol*. 2017;53:72. [10.1016/j.arbres.2016.03.012](https://doi.org/10.1016/j.arbres.2016.03.012).
2. Ríos Castellanos E, Seron P, Gisbert JP, Bonfill Cosp X. Endoscopic injection of cyanoacrylate glue versus other endoscopic procedures for acute bleeding gastric varices in people with portal hypertension. *Cochrane Database Syst Rev*. 2015;5. [10.1002/14651858.CD010180.pub2](https://doi.org/10.1002/14651858.CD010180.pub2).
3. Lobo JL, Alonso S, Arenas J, Doménech P, Escribano P, Fernández-Capitán C, et al. Multidisciplinary consensus for the management of pulmonary thromboembolism. *Arch Bronconeumol*. 2021. [http://dx.doi.org/10.1016/j.arbres.2021.01.031.S0300-2896\(21\)00056-9](https://doi.org/10.1016/j.arbres.2021.01.031.S0300-2896(21)00056-9).

* Autor para correspondencia.

Correo electrónico: imagenvascular@gmail.com (M.N. Alonso).