



## Editorial

# Desregulación del tono vascular pulmonar y microtrombosis en COVID-19



## Pulmonary Vascular Tone Dysregulation and Microthrombosis in COVID-19

### Introducción

A lo largo de la pandemia son numerosos los originales de calidad publicados que abordan la infección por SARS-CoV-2 y sin embargo, aún nos queda mucho que aprender sobre su *fisiopatología*. De ahí que sea imprescindible aprovechar las áreas de *conocimiento multidisciplinar* para reflexionar sobre una enfermedad en la que la observación clínica prima sobre los estudios de diagnóstico por imagen habituales que, en la mayoría de ocasiones, han resultado insuficientes para el estudio de una enfermedad cuyo órgano diana es el *pequeño vaso*. Hemos abandonado el término neumonía por COVID-19 para asumir que nos encontramos ante una afectación *multisistémica*. Durante muchos meses estuvimos enquistados en el concepto de estado tromboinflamatorio e hipercoagulabilidad pero, finalmente, la noción de «daño endotelial» se ha impuesto. A modo de índice nos centraremos en el área más estudiada en la COVID-19, el pulmón, interpretando lo que allí acontece con los conceptos indisolubles de coagulopatía y plexo vascular, y como idea emergente «la desregulación del tono vascular» para poder resolver algún interrogante más de los que aún nos planteamos.

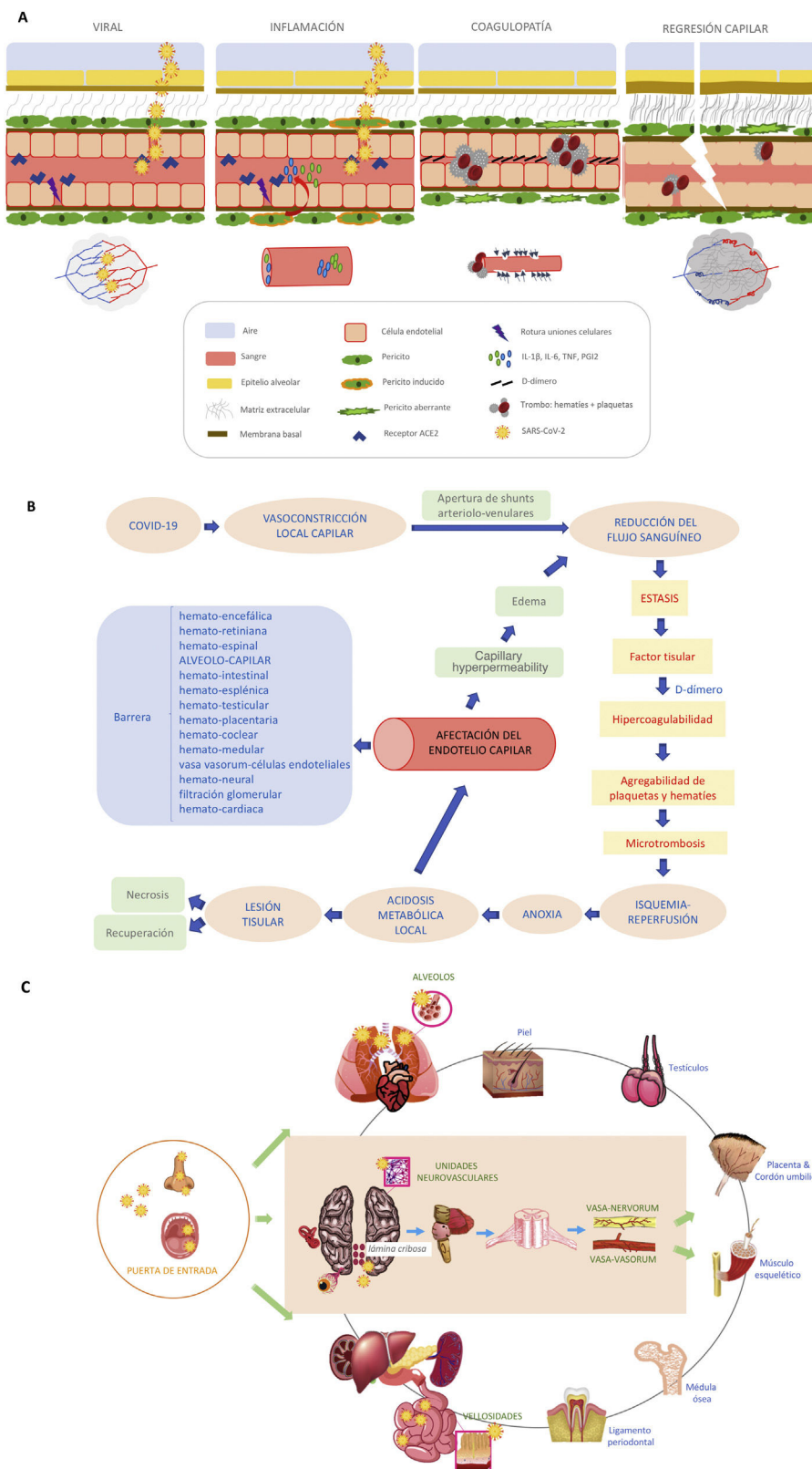
### En el pulmón

La presencia de microtrombos en arterias de calibre inferior a 1 mm son hallazgos frecuentes (86%) en las necropsias pulmonares<sup>1</sup>, cuyo mecanismo se relaciona con la *endotelio patía covídica*, resultado de la infección directa de las células endoteliales por SARS-CoV-2, que predispone a la trombosis, altera el *tono vascular*, el equilibrio redox y las reacciones inflamatorias agudas y crónicas que afectan a la pared vascular<sup>2</sup>. La insuficiencia respiratoria grave está presente en < 5% de pacientes con COVID-19, en los que con frecuencia coexisten múltiples mecanismos patogénicos (alteración de la V/Q, de la difusión, efecto *shunt* e incremento del espacio muerto) que dificultan el manejo terapéutico y ensombrecen el pronóstico. Las alteraciones del tronco cerebral y los centros respiratorios se describen en la fisiopatología del SARS-CoV-2<sup>3</sup> y podrían ser responsables también de la discordancia entre la sensación disneica y el trabajo respiratorio observado en nuestros pacientes.

### Coagulopatía, plexo vascular y membrana alveolocapilar

La coagulopatía asociada a la infección por SARS-CoV-2 se caracteriza por D-dímeros muy elevados, sin cambios reseñables en el resto de parámetros de hemostasia, lo cual se relaciona con diferentes complicaciones trombóticas y severidad de la enfermedad<sup>4</sup>. A día de hoy se estima que la incidencia global de TEP en estos pacientes es de un 17%, siendo mayor en aquellos que presentan una clínica más severa, donde se estima que la trombosis de pequeño vaso se relaciona con la gravedad de los síntomas<sup>5</sup>.

La célula endotelial se encarga de mantener la función barrera y la integridad vascular, así como prevenir la inflamación, limitando su interacción con células inmunes y plaquetas. Los pericitos son células derivadas de la célula madre mesenquimal, y junto con la célula endotelial crean el plexo vascular funcional a nivel capilar<sup>2</sup>. El pericito es responsable de la constricción capilar de larga duración en los procesos de isquemia-reperusión y su disfunción ocasiona regresión capilar. En pacientes con «diabesidad» (obesidad y diabetes tipo 2), al presentar un aumento del estrés oxidativo con niveles intracelulares elevados de especies reactivas de oxígeno (ROS), se promueve la producción de citocinas proinflamatorias (IL-1 $\beta$ , IL-6 y TNF) y PGI<sub>2</sub>, y esto induce la apoptosis de células endoteliales<sup>6</sup>, lo que se traduce en un peor acondicionamiento isquémico para afrontar la infección. Algunos autores han argumentado que la disfunción endotelial es el resultado de la infección directa del virus que se une al receptor de la enzima convertidora de angiotensina (ECA-II), el cual se expresa en gran cantidad en las células endoteliales y neumocitos. Esta unión provoca una pérdida de actividad de los receptores ECA-II, una disminución en la inactivación de la angiotensina II y en la conversión a angiotensina I. Esto se traduce en un aumento de la angiotensina II que provoca vasoconstricción, así como en una disminución de los niveles de la angiotensina I, suprimándose la producción del óxido nítrico, con incremento de la adhesión de leucocitos y plaquetas<sup>7</sup> (fig. 1 A). Asimismo la infección por el SARS-CoV-2 provoca una activación de la expresión del factor tisular, no solo en la célula endotelial, si no en la superficie de macrófagos y monocitos, iniciando así la cascada de la coagulación. Todo ello genera vasoconstricción, agregación plaquetaria y microtrombosis (fig. 1 B), como se ha visto en recientes estudios posmortem, donde se objetivaba daño vascular a nivel capilar con



**Figura 1.** A. Infección por SARS-CoV-2 causando daño en la barrera alveolocapilar. B. Fisiopatología de la COVID-19 a nivel multisistémico. C. Mecanismos centrales y periféricos responsables de la disregulación del tono vascular en la infección por SARS-CoV-2.

abundantes microtrombos<sup>8</sup>, sobre todo en pacientes con afectación severa de la enfermedad. Los pericitos comparten una membrana basal con las células endoteliales en el capilar pulmonar distal, donde se realiza el intercambio de gases. La ruptura del diálogo

entre pericitos y células endoteliales interrumpe la homeostasis alveolocapilar, dando como resultado un estado proinflamatorio y procoagulante que acarrea la pérdida de pericitos, dejando una red vascular inmadura que conducirá a fugas de aire en los alveolos y a

formación de trombos en los capilares<sup>6,9,10</sup> (fig. 1 A). Estos hechos, junto a la vasculitis, son responsables del síndrome respiratorio agudo severo, con una predisposición mayor a sufrir complicaciones severas aquellos pacientes con diabetes. La angiografía pulmonar con TCMD y mapa yodo muestra en estos pacientes áreas coetáneas de neumonía inflamatoria, hipoperfusión y trombosis de los vasos distales, difícilmente distinguibles con otras herramientas diagnósticas<sup>11</sup>. Se han encontrado microtrombos, no solo en los pulmones, sino también en el corazón, los riñones y el hígado en pacientes con COVID-19<sup>12</sup>, lo que respalda la presencia de microangiopatía trombótica generalizada en estos pacientes, por lo que no debemos perder de vista que la disfunción endotelial es un importante precursor de posteriores eventos cardiovasculares.

### Desregulación del tono vascular

Alonso et al. describen por primera vez el fenómeno de Raynaud multisistémico, incluido el Raynaud pulmonar en los pacientes afectados por la COVID-19<sup>13</sup>. Posteriormente, Natatello et al. describen alteraciones en la capilaroscopia de los pacientes con COVID-19<sup>14</sup>. Estos hallazgos en relación con la alteración del tono vascular sugieren que la pulsioximetría podría aportar datos erróneos de medición, y como consecuencia un mal manejo de los pacientes en planta, con administraciones superfluas de oxígeno a zonas escasamente profundizadas, con dudas sobre si este proceder ayuda o daña aún más los alveolos de nuestro paciente. Es obvio que el lecho de la microvasculatura es más sensible al fenómeno de Raynaud por cuestión de diámetro. Son crecientes los estudios con potentes agentes vasodilatadores en la COVID-19 asociado a la terapia estándar de corticoides y anticoagulación, con ensayos clínicos en curso que incluyen la administración de inhibidores de la IPDE5 a pacientes dismetabólicos que sufren la enfermedad<sup>15</sup>.

La disfunción del pericito ocasiona regresión capilar claramente asociada con enfermedades como la diabetes mellitus, la isquemia/infarto, la hipertensión, la insuficiencia cardíaca, enfermedades neurodegenerativas, enfermedades infecciosas (p. e. sepsis) y cáncer<sup>10</sup>. La COVID-19 sumaría sin duda una más a este largo repertorio. Pero la regulación del tono vascular es una materia compleja porque involucra no solo mediadores derivados del endotelio, si no también mecanismos neurogénicos centrales y periféricos, incluidos los que acontecen a nivel de la barrera alveolocapilar y otras barreras de nuestra economía (fig. 1 C). Aunque algunas de estas ideas puedan resultar imperfectas, creemos que siguen planteando interrogantes para seguir avanzando en el conocimiento de esta enfermedad. La naturaleza de esta disfunción capilar sigue sin estar bien entendida, y son necesarios más estudios en investigación translacional que aporten transparencia.

### Bibliografía

- Carsana L, Sonzogni A, Nasr A, Rossi RS, Pellegrinello A, Zerbi P, et al. Pulmonary post-mortem findings in a series of COVID-19 cases from northern Italy: A two-center descriptive study. *Lancet Infect Dis.* 2020;20:1135–40, [http://dx.doi.org/10.1016/S1473-3099\(20\)30434-5](http://dx.doi.org/10.1016/S1473-3099(20)30434-5).
- Gimbrone MA Jr, García-Cardeña G. Endothelial cell dysfunction and the pathobiology of atherosclerosis. *Circ Res.* 2016;118:620–36.
- Manganelli F, Vargas M, Iovino A, Iacovazzo C, Santoro L, Servillo G. Brainstem involvement and respiratory failure in COVID-19. *Neurol Sci.* 2020;41:1663–5, <http://dx.doi.org/10.1007/s10072-020-04487-2>.
- Iba T, Levy JH, Levi M, Thachil J. Coagulopathy in COVID-19. *J Thromb Haemost.* 2020;18:2103–9, <http://dx.doi.org/10.1111/jth.14975>.
- Jiménez D, García-Sánchez A, Rali P, Muriel A, Bikdeli B, Ruiz-Artacho P, et al. Incidence of VTE and bleeding among hospitalized patients with coronavirus disease 2019: A systematic review and meta-analysis. *Chest.* 2021;159:1182–96, <http://dx.doi.org/10.1016/j.chest.2020.11.005>.
- Tewunen LA, Geldhof V, Pasut A, Carmeliet P. COVID-19: The vasculature unleashed. *Nat Rev Immunol.* 2020;20:389–91, <http://dx.doi.org/10.1038/s41577-020-0343-0>.
- Iba T, Connors JM, Levy JH. The coagulopathy, endotheliopathy, and vasculitis of COVID-19. *Inflamm Res.* 2020;69:1181–9, <http://dx.doi.org/10.1007/s00011-020-01401-6>.
- Rapkiewicz AV, Mai X, Carsons SE, Pittaluga S, Kleiner DE, Thomas S, et al. Megakaryocytes and platelet-fibrin thrombi characterize multi-organ thrombosis at autopsy in COVID-19. A case series. *E Clin Med.* 2020;24:100434, <http://dx.doi.org/10.1016/j.eclinm.2020.100434>.
- Roberts KA, Colley L, Agbaedeng TA, Ellison-Hughes GM, Ross MD. Vascular manifestations of COVID-19 –Thromboembolism and microvascular dysfunction. *Front Cardiovasc Med.* 2020;7:598400, <http://dx.doi.org/10.3389/fcvm.2020.598400>.
- Kemp SS, Aguera KN, Cha B, Davis GE. Defining endothelial cell-derived factors that promote pericyte recruitment and capillary network assembly. *Arterioscler Thromb Vasc Biol.* 2020;40:2632–48, <http://dx.doi.org/10.1161/ATVBAHA.120.314948>.
- Pérez Dueñas V, Allona Krauel M, Agrela Rojas E, Ramírez Prieti MT, Díez Izquierdo L, López de la Guaria U, et al. Blue lungs in COVID-19 patients: A step beyond the diagnosis of pulmonary thromboembolism using MDCT with iodine mapping. *Arch Bronconeumol.* 2021;57 Suppl 1:35–46, <http://dx.doi.org/10.1016/j.arbres.2020.07.031>.
- Guo T, Fan Y, Chen M, Wu X, Zhang L, He T, et al. Cardiovascular implications of fatal outcomes of patients with coronavirus disease 2019 (COVID-19). *JAMA Cardiol.* 2020;5:811–8, <http://dx.doi.org/10.1001/jamacardio.2020.1017>.
- Alonso MN, Mata-Forte T, García-León N, Vulllo PA, Ramírez-Olivencia G, Estébanez M, et al. Incidence, Characteristics Laboratory Findings and Outcomes in Acro-Ischemia in COVID-19 patients. *Vasc Health Risk Manag.* 2020;16:467–78, <http://dx.doi.org/10.2147/VHRM.S276530>.
- Natalello G, de Luca G, Gigante L, Campochiaro C, de Lorenzis E, Verardi L, et al. Nailfold capillaroscopy findings in patients with coronavirus disease 2019: Broadening the spectrum of COVID-19 microvascular involvement. *Microvasc Res.* 2021;133:104071, <http://dx.doi.org/10.1016/j.mvr.2020.104071>.
- Isidori AM, Giannetta E, Pofi R, Venneri MA, Gianfrilli D, Campolo F, et al. Targeting the NO-cGMP-PDE5 pathway in COVID-19 infection. The DEDALO project. *Andrology.* 2021;9:33–8, <http://dx.doi.org/10.1111/andr.12837>.

María Noelia Alonso<sup>a,b,\*</sup>, José Javier Jareño Esteban<sup>c</sup>  
y Natalia García-León<sup>b,d</sup>

<sup>a</sup> Servicio de Angiología y Cirugía Vascular, Hospital Central de la Defensa Gómez-Ulla, Centro Sanitario de Vida y Esperanza, Madrid, España

<sup>b</sup> Comité de Trombosis y Anticoagulación, Hospital Central de la Defensa Gómez-Ulla, Centro Sanitario de Vida y Esperanza, Madrid, España

<sup>c</sup> Servicio de Neumología, Hospital Central de la Defensa Gómez-Ulla, Centro Sanitario de Vida y Esperanza, Madrid, España

<sup>d</sup> Servicio de Hematología, Hospital Central de la Defensa Gómez-Ulla, Centro Sanitario de Vida y Esperanza, Madrid, España

\* Autor para correspondencia.

Correo electrónico: [imagenvascular@gmail.com](mailto:imagenvascular@gmail.com) (M.N. Alonso).

<https://twitter.com/@AlonsoMN3>