

2. Hu QD, Mao N, Huang XC, Chen DG, Zhang Q. Pneumonia combined with acute eosinophilic pneumonia in patients with maintenance hemodialysis. *Blood Purif.* 2020;28:1–5. <http://dx.doi.org/10.1159/000509789>.
3. Philit F, Etienne-Mastroianni B, Parrot A, Guérin C, Robert D, Cordier JF. Idiopathic acute eosinophilic pneumonia: a study of 22 patients. *Am. J. Respir. Crit. Care Med.* 2002;166:1235–9. <http://dx.doi.org/10.1164/rccm.2112056>.
4. Pope-Harman AL, Davis WB, Allen ED, Christoforidis AJ, Allen JN. Acute eosinophilic pneumonia. A summary of 15 cases and review of the literature. *Medicine (Baltimore).* 1996;75:334–42. <http://dx.doi.org/10.1097/00005792-199611000-00004>.
5. Tian S, Hu W, Niu L, Liu H, Xu H, Xiao SY. Pulmonary pathology of early-phase 2019 novel coronavirus (COVID-19) pneumonia in two patients with lung cancer. *J Thorac Oncol.* 2020;15:700–4. <http://dx.doi.org/10.1016/j.jtho.2020.02.010>.
6. Barton LM, Duval EJ, Stroberg E, Ghosh S, Mukhopadhyay S. COVID-19 autopsies, Oklahoma, USA. *Am. J. Clin. Pathol.* 2020;153:725–33. <http://dx.doi.org/10.1093/ajcp/aqaa062>.
7. Lindsley AW, Schwartz JT, Rothenberg ME. Eosinophil responses during COVID-19 infections and coronavirus vaccination [published online ahead of print, 2020 Apr 25]. *J. Allergy Clin. Immunol.* 2020. <http://dx.doi.org/10.1016/j.jaci.2020.04.021>. S0091-6749(20)30569-8.
8. Larrañaga JM, Marcos PJ, Pombo F, Otero-González I. Acute eosinophilic pneumonia as a complication of influenza A (H1N1) pulmonary infection. *Sarcoidosis Vasc. Diffuse Lung Dis.* 2016;33:95–7. Published 2016 Mar 29.
9. Jeon EJ, Kim KH, Min KH. Acute eosinophilic pneumonia associated with 2009 influenza A (H1N1). *Thorax.* 2010;65:268–70. <http://dx.doi.org/10.1136/thx.2009.133025>.
10. Bartal C, Sagy I, Barski L. Drug-induced eosinophilic pneumonia: a review of 196 case reports. *Medicine (Baltimore).* 2018;97:e9688. <http://dx.doi.org/10.1097/MD.0000000000009688>.

11. Coëtmeur D, Guivarch G, Briens E, Lopes C. Pneumopathie éosinophilique aiguë: rôle possible de la chloroquine [Acute eosinophilic pneumonia Possible role of chloroquine]. *Rev. Mal. Respir.* 1998;15:657–60.

Vicente Descalzo^a, Fernando Salvador^{a,*}, Irene Sansano^b, Óscar Persiva^c, Andrés Antón^d, David Clófent^e, Manuel López^e, Benito Almirante^a

^a Department of Infectious Diseases, Vall d'Hebron University Hospital, Barcelona, Spain

^b Department of Pathology, Vall d'Hebron University Hospital, Barcelona, Spain

^c Department of Radiology, Vall d'Hebron University Hospital, Barcelona, Spain

^d Department of Microbiology, Vall d'Hebron University Hospital, Barcelona, Spain

^e Department of Pulmonology, Vall d'Hebron University Hospital, Barcelona, Spain

* Corresponding author.

E-mail address: fmsalvad@vhebron.net (F. Salvador).

<https://doi.org/10.1016/j.arbres.2020.12.009>

0300-2896/© 2020 SEPAR. Published by Elsevier España, S.L.U. All rights reserved.

Toxicidad pulmonar por carmustina: un diagnóstico a considerar a pesar de la época de COVID



Carmustine Pulmonary Toxicity: A Diagnosis to Bear in Mind Even in Times of COVID

Estimado director:

Las complicaciones pulmonares tras un trasplante de progenitores hematopoyéticos (TPH) ocurren hasta en el 37% de pacientes y ensombrecen su pronóstico¹. La mayoría de los estudios se han centrado en los TPH alogénicos, aunque los datos observados sobre las complicaciones pulmonares tras un TPH autólogo reportan una incidencia de más del 25% durante el primer año². Su importancia radica en las altas tasas de mortalidad que conlleva la aparición de afectación pulmonar. Presentamos el caso clínico de un varón de 51 años con clínica respiratoria en el primer año postrasplante.

Se trata de un varón de 51 años diagnosticado de linfoma T periférico estadio IVB, tratado con quimioterapia (CHOEP –ciclofosfamida, doxorubicina, vincristina, etopósido, prednisona– y triple terapia intratecal –metotrexate, citarabina, hidrocortisona–) seguido de TPH autólogo en febrero de 2020, previo acondicionamiento con régimen BEAM (carmustina, etopósido, citarabina, melfalán). En controles posteriores había alcanzado remisión completa. No presentaba antecedentes personales notables salvo haber sido exfumador con un índice paquete-año de 5 y moderada disminución en la capacidad de difusión tras la quimioterapia (DLCO 57). Ingresa en septiembre de 2020 por fiebre (38 °C) y disnea. A la exploración destacaban crepitantes bibasales, con una saturación de oxígeno del 91% a aire ambiente. La radiografía de tórax mostraba infiltrados pulmonares periféricos. Analíticamente presentaba ligera elevación de reactantes de fase aguda (PCR 43 mg/L, LDH 412 U/L) y pancitopenia estable postrasplante. La primera sospecha fue neumonía COVID-19, siendo la PCR nasofaríngea negativa en 2 ocasiones. Asimismo los hemocul-

tivos y los antígenos en orina de *S. pneumoniae* y *L. pneumophila* fueron negativos. A pesar de las pruebas mencionadas, y dado el contexto epidemiológico actual, ingresa en planta de Neumología con sospecha de neumonía COVID-19 como primera posibilidad diagnóstica.

Tras 48 h de ingreso presenta empeoramiento progresivo, con taquipnea y datos de insuficiencia respiratoria grave, con un cociente PaO₂/FiO₂ de 122. La radiografía de tórax de control mostraba una progresión de los infiltrados intersticiales bibasales (fig. 1A). Se solicita TAC torácica que muestra afectación en vidrio deslustrado (fig. 1B) indicativo de neumonía COVID-19. Se decide realizar broncoscopia con lavado broncoalveolar, obteniendo resultados microbiológicos (incluyendo gérmenes oportunistas y SARS-CoV2) negativos con citología normal. Asimismo, se solicita analítica completa incluyendo estudio de autoinmunidad, serología de neumonías atípicas, VIH, carga viral de CMV y subpoblaciones linfocitarias, sin encontrar datos reseñables. El ecocardiograma mostraba buena contractilidad biventricular sin otros hallazgos de interés. En espera de completar estudio, el paciente fue tratado con antibioterapia de amplio espectro así como corticoterapia a dosis de 0,5 mg/kg/24 h. Con el tratamiento administrado, el paciente presentó mejoría clínico-radiológica progresiva.

En el contexto epidemiológico actual, ante cualquier paciente admitido en el hospital con infiltrados pulmonares bilaterales y fiebre la primera sospecha diagnóstica es la neumonía COVID-19. Sin embargo, el diagnóstico diferencial es amplio y complejo. En el caso de nuestro paciente, en el que se descartan razonablemente las causas infecciosas, ampliamos el diferencial a causas no infecciosas en el primer año postrasplante.

La mayor parte de la literatura publicada hasta el momento se ha centrado en el TPH alogénico, sin embargo, hay reportes de incidencias de complicaciones pulmonares no infecciosas de hasta el 10% en pacientes sometidos a TPH autólogo³. Las más frecuentes son edema pulmonar, sea de causa cardiogénica o no cardiogénica, hemorragia alveolar difusa, síndrome de injerto y síndrome de neumonía idiopática. A excepción del síndrome de neumonía idiopática, cuyo diagnóstico es de exclusión, las prue-

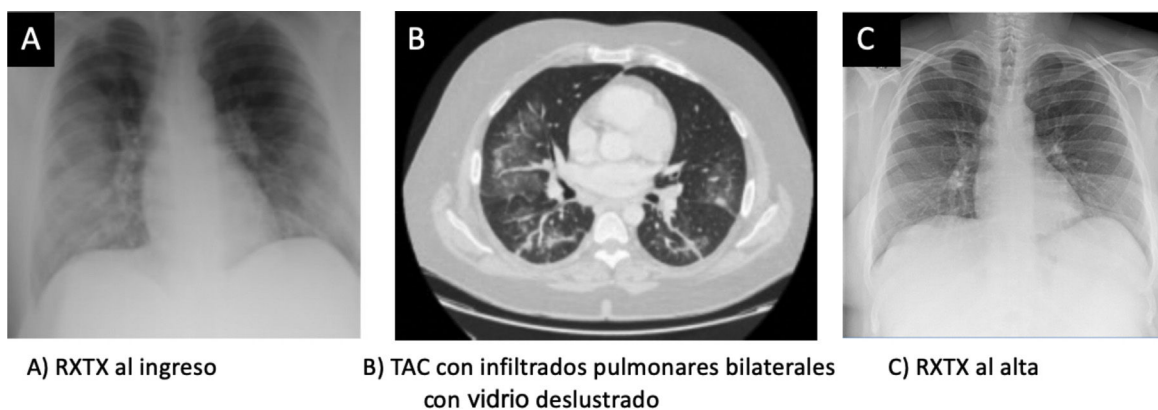


Figura 1. A. Radiografía de tórax al ingreso. B.TAC con infiltrados pulmonares bilaterales con vidrio deslustrado. C. Radiografía de tórax al alta.

bas complementarias realizadas en nuestro paciente no orientaban a los diagnósticos referidos previamente. Otras posibles afecciones serían la neumonía organizada, toxicidad por quimioterapia o recaída de la enfermedad primaria que derivó en el TPH.

La toxicidad pulmonar por fármacos recibidos tanto en el tratamiento de la enfermedad hematológica subyacente como en el régimen acondicionador constituye una de las causas de infiltrados pulmonares con clínica de instauración aguda/subaguda. La clínica, los hallazgos radiológicos o la anatomía patológica son inespecíficos. Sin embargo, el hallazgo radiológico más común es un patrón de neumonía organizada que en la actualidad obliga al diagnóstico diferencial con COVID-19. Nuestro paciente había recibido 6 ciclos de CHOEP, seguido de triple terapia intratecal y acondicionamiento con régimen BEAM. Revisamos el espectro de toxicidad pulmonar por estos fármacos, encontrando altas incidencias de toxicidad pulmonar por carmustina.

La carmustina forma parte del grupo de las nitrosureas, cuya toxicidad pulmonar es conocida desde la década de los 70, con un amplio espectro de manifestaciones pulmonares⁴⁻⁶. El mecanismo por el cual producen toxicidad pulmonar se relaciona con fenómenos inmunoalérgicos, presentando generalmente en lavado broncoalveolar un ratio de linfocitos CD4/CD8 bajo. El inicio de las manifestaciones suele ser durante el primer año posterior al tratamiento, aunque se han llegado a describir hasta 17 años después⁷.

En la literatura se describe una relación directa entre dosis de carmustina y toxicidad pulmonar, con incidencias de hasta el 40% en pacientes que reciben $\geq 600 \text{ mg/m}^2$ ^{8,9}. Los principales factores de riesgo son la administración concomitante con otros quimioterápicos (en concreto ciclofosfamida y etopósido), enfermedad pulmonar previa (incluyendo alteración de pruebas de función respiratoria), hábito tabáquico, edad < 54 años, sexo femenino o radioterapia mediastínica^{2,4,5,10-12}. El paciente había recibido una dosis de 570 mg/m^2 , era exfumador leve y presentaba una disminución en la capacidad de difusión en las pruebas funcionales respiratorias previas al trasplante.

Ante la mínima sospecha, y tras haber excluido infecciones, se debe instaurar el tratamiento con corticoterapia, ya que la demora en el inicio de tratamiento podría presentar una evolución fatal^{10,13,14}. Nuestro paciente presentó mejoría clínica llamativa con la corticoterapia a las 72 h, presentado una radiografía de tórax normal al alta (fig. 1C).

Concluimos que la causa más probable de los infiltrados pulmonares de nuestro paciente es una neumonía organizada secundaria al tratamiento con carmustina.

La toxicidad pulmonar por carmustina es una complicación con alta incidencia tras un trasplante de progenitores hematopoyéticos, pudiendo presentarse años más tarde de su administración. En el contexto epidemiológico actual, creemos oportuno ilustrar la

importancia de ampliar el diagnóstico diferencial del SARS-CoV2, ya que un diagnóstico erróneo podría determinar el desenlace fatal de patologías potencialmente tratables.

Bibliografía

- Diab M, ZazaDitYafawi J, Soubani AO. Major pulmonary complications after hematopoietic stem cell transplant. *Exp Clin Transplant*. 2016;14:259-70. <http://dx.doi.org/10.6002/ect.2015.0275>.
- Scarlata S, Annibaldi O, Santangelo S, Tomarchio V, Ferraro S, Armiento D, et al. Pulmonary complications and survival after autologous stem cell transplantation: Predictive role of pulmonary function and pneumotoxic medications. *Eur Respir J*. 2017;49. <http://dx.doi.org/10.1183/13993003.01902-2016>.
- Afessa B, Abdulai RM, Kremers WK, Hogan WJ, Litzow MR, Peters SG. Risk factors and outcome of pulmonary complications after autologous hematopoietic stem cell transplant. *Chest*. 2012;141:442-50. <http://dx.doi.org/10.1378/chest.10-2889>.
- Weiss RB, Poster DS, Penta JS. The nitrosoureas and pulmonary toxicity. *Cancer Treat Rev*. 1981;8:111-25. [http://dx.doi.org/10.1016/s0305-7372\(81\)80031-x](http://dx.doi.org/10.1016/s0305-7372(81)80031-x).
- Durant JR, Norgard MJ, Murad TM, Bartolucci AA, Langford KH. Pulmonary toxicity associated with bischloroethylnitrosourea (BCNU). *Ann Intern Med*. 1979;90:191-4. <http://dx.doi.org/10.7326/0003-4819-90-2-191>.
- Kim YJ, Kim WS, Choi YH, Cheon J-E, Choi JY, Kang HJ, et al. Radiologic evaluation of pulmonary injury following carmustine- and cyclophosphamide-based preparative regimen for autologous peripheral blood stem cell transplantation in children. *Pediatr Radiol*. 2018;48:1875-83. <http://dx.doi.org/10.1007/s00247-018-4223-8>.
- O'Driscoll BR, Hasleton PS, Taylor PM, Poulter LW, Gattamaneni HR, Woodcock AA. Active lung fibrosis up to 17 years after chemotherapy with carmustine (BCNU) in childhood. *N Engl J Med*. 1990;323:378-82. <http://dx.doi.org/10.1056/nejm199008093230604>.
- Ager S, Mahendra P, Richards EM, Bass G, Baglin TP, Marcus RE. High-dose carmustine, etoposide and melphalan ('BEM') with autologous stem cell transplantation: A dose-toxicity study. *Bone Marrow Transplant*. 1996;17:335-40.
- Rubio C, Hill ME, Milan S, O'Brien ME, Cunningham D. Idiopathic pneumonia syndrome after high-dose chemotherapy for relapsed Hodgkin's disease. *Br J Cancer*. 1997;75:1044-8. <http://dx.doi.org/10.1038/bjc.1997.178>.
- Alessandrino EP, Bernasconi P, Colombo A, Caldera D, Martinelli G, Vitulo P, et al. Pulmonary toxicity following carmustine-based preparative regimens and autologous peripheral blood progenitor cell transplantation in hematological malignancies. *Bone Marrow Transplant*. 2000;25:309-13. <http://dx.doi.org/10.1038/sj.bmt.1702154>.
- Lane AA, Armand P, Feng Y, Neuberger DS, Abramson JS, Brown JR, et al. Risk factors for development of pneumonitis after high-dose chemotherapy with cyclophosphamide, BCNU, and etoposide (CBV) followed by autologous stem cell transplant. *Leuk Lymphoma*. 2012;53:1130-6. <http://dx.doi.org/10.3109/10428194.2011.645208>.
- Lund MB, Kongerud J, Boe J, Nome O, Abrahamsen AF, Ihlen H, et al. Cardiopulmonary sequelae after treatment for Hodgkin's disease: Increased risk in females? *Ann Oncol*. 1996;7:257-64. <http://dx.doi.org/10.1093/oxfordjournals.annonc.a010569>.
- Kalaycioglu M, Kavuru M, Tuason L, Bolwell B. Empiric prednisone therapy for pulmonary toxic reaction after high-dose chemotherapy containing carmustine (BCNU). *Chest*. 1995;107:482-7. <http://dx.doi.org/10.1378/chest.107.2.482>.
- Cao TM, Negrin RS, Stockerl-Goldstein KE, Johnston LJ, Shizuru JA, Taylor TL, et al. Pulmonary toxicity syndrome in breast cancer patients undergoing BCNU-containing high-dose chemotherapy and autologous hematopoietic cell transplantation. *Biol Blood Marrow Transplant*. 2000;6:387-94. [http://dx.doi.org/10.1016/s1083-8791\(00\)70015-2](http://dx.doi.org/10.1016/s1083-8791(00)70015-2).

Carlota Gómez-Carballo^{a,*} y Sandra Pedrero^b

^a Servicio de Medicina Interna, Hospital Universitario de Cruces, Barakaldo, Bizkaia, España

^b Servicio de Neumología, Hospital Universitario de Cruces, Barakaldo, Bizkaia, España

* Autora para correspondencia.

Correo electrónico: carlota.gomezcarballo@osakidetza.eus (C. Gómez-Carballo).

<https://doi.org/10.1016/j.arbres.2021.01.009>

0300-2896/ © 2021 SEPAR. Publicado por Elsevier España, S.L.U. Todos los derechos reservados.

Long-term Outcomes After Tracheostomy for COVID-19



Resultados a largo plazo después de la traqueotomía en pacientes con COVID-19

Dear Editor,

Since the emergence of the 2019 novel coronavirus (SARS-CoV-2) infection in Wuhan, China in December 2019, it has rapidly spread across China and many other countries. Although the majority of patients have only mild symptoms, some of them deteriorate and develop respiratory failure owing to severe acute respiratory distress syndrome (ARDS) requiring ICU admission, intubation, and mechanical ventilation.^{1,2} For patients needing prolonged mechanical ventilation, percutaneous or surgical tracheostomy have been proposed,^{3–5} however these patients are susceptible to developing increased nosocomial infections, mortality rates and existence of relevant impacts on their quality of life in the months following Intensive Care Unit (ICU) discharge. The aim of present study was to describe patient characteristics, hospital course, and long-term outcomes (at six months) such as mortality, quality of life, functional status, and persistent symptoms of critical COVID-19 patients who needed a tracheostomy during the March–April 2020 outbreak.

In this prospective, multicenter, observational cohort study, we included all patients admitted to ICU with severe respiratory failure by COVID-19 requiring tracheostomy for prolonged mechanical ventilation in seven Hospitals in Northwestern Spain, during the March–April 2020 outbreak. A confirmed case of COVID-19 was defined by a positive result on a reverse-transcriptase-polymerase-chain-reaction (RT-PCR). The following information was collected during ICU admission: demographics, coexisting disorders, treatments, Acute Physiology and Chronic Health Evaluation II (APACHE II) score, laboratory tests, nosocomial infections, complications during tracheostomy, duration of mechanical ventilation, time to tracheostomy after mechanical ventilation was initiated, time to decannulation after tracheostomy was performed, ICU and Hospital outcomes. All patients who survived ICU admission were included to assess health-related quality of life (HRQOL), functional status, and persistent symptoms, using a structured telephone survey conducted by designated trained research coordinators at participating sites, six months after hospitalization. Patients were also asked to retrospectively recount their quality of life and functional status 3 months before COVID-19. HRQOL was assessed using the EuroQol Group Association five-domain, three level questionnaire (EQ-5D-3L), which consists in two sections: the descriptive system and the visual analogue scale. The descriptive system measures five domains of health including mobility, self-care, usual activities, pain/discomfort, and anxiety/depression and assesses each domain across three levels: no problems, some problems, or extreme problems. The visual analogue scale (EQ-VAS) represents 0 = worst imaginable health and 100 = best imaginable health (5). Functional status was assessed according to the recently described post-COVID-19 functional status scale (PCFS), which consists

in an ordinal scale for assessment of patient-relevant functional limitations⁶ (0: No limitations in my everyday life, 1: Negligible limitations with persistent symptoms, 2: Limitations in my everyday life, and occasionally need avoid or reduce usual activities, 3: Limitations in my everyday life, and I am not able to perform all usual activities, 4: Severe limitations. I am dependent from another person due to symptoms). Other persistent symptoms potentially correlated with COVID-19 were obtained also. All analyses were performed using R (version 4.0.2; R Foundation for Statistical Computing) and IBM SPSS (version 26; SPSS, Inc, Chicago, IL, USA). The ethics committee of Galicia, Spain (code No. 2020-188) approved this study. Informed consent was obtained from all participants.

From March 1 to April 31, 2020, a total of 98 COVID-19 patients were intubated needing mechanical ventilation in the ICUS in seven Hospitals of Galicia. Of these patients, twenty-nine (29.6%) needed tracheostomy and they were included in the present study. Mortality rate during Hospital admission was higher in patients who needed tracheostomy (12/29 (41%)) compared with patients who did not need tracheostomy (13/69 (18%), ($p < 0.001$). Of the 29 tracheostomized patients, 17 (59%) remain alive at six months after ICU discharge. Table 1 displays patient characteristics, clinical course, tracheostomy complications, nosocomial infections, treatments, and ICU and Hospital outcomes of the 29 patients. At six months the 17 survivors responded to a 6-month follow-up survey. Of the survivors, worsened quality of life measured with the EQ-VAS was observed among 84% of patient. The EQ-VAS decreased from 87.06 (14.48) to 61.18 (18.33) ($p < 0.001$). With the EQ-5D, we observed that 76% patients had moderate to extreme problems in any of the five dimensions studied. Eleven (65%) patients reported problems with mobility, 11 (65%) patients reported problems with usual activities, 8 (47%) patients reported problems with self-care activities, 9 (52%) patients reported pain or discomfort, and 10 (59%) reported anxiety or depression. At six months interview, fourteen (82%) and 10 (59%) patients had lowered one and two grades respectively in the Post COVID-19 functional status scale. Eleven (65%) patients had persistent functional limitations (grade 2–4 in the PCFS). A high proportion of patients recounted dyspnoea on exertion (65%), asthenia (53%), insomnia (29%) myalgia (23%), and arthralgia (18%). Only 2 (12%) patients were completely free of persistent symptoms at six months (Table 1).

This study represents a description of critically ill COVID-19 patients that required a tracheostomy in seven hospital in the northwest of Spain. These patients had a high rate of mortality, nosocomial infections, and prolonged ICU and Hospital stay similar to other previous studies.^{3–5} At six months, a large proportion of survivors had persistent symptoms and reduced quality of life and functional status.

The limitation of this study includes the relatively small number of patients, and that the study was conducted in seven hospitals in Northwest Spain and may not be representative of other patient populations. However, these findings have implications for health service planning and for planning the ongoing support and treatment of survivors of critical illness by COVID-19. There is a need to