

Seudoaneurisma de arteria bronquial y hematoma mediastínico tras EBUS-TBNA



Bronchial Artery Pseudoaneurysm and Mediastinal Hematoma after EBUS-TBNA

La punción/aspiración transbronquial guiada por ecografía endobronquial (EBUS-TBNA) es una técnica mínimamente invasiva que permite obtener muestras de estructuras adyacentes a la pared traqueobronquial como adenopatías y/o tumores mediastínicos, bajo control ecográfico en tiempo real^{1,2}. El diagnóstico y la estadificación del cáncer de pulmón son la principal indicación de esta técnica. Sin embargo, su uso en otras enfermedades como la sarcoidosis o la tuberculosis puede resultar de gran utilidad.

La EBUS-TBNA es una técnica segura, con una tasa de complicaciones entre un 1,23 y un 1,44%^{3,4}. El neumotórax, el accidente hemorrágico o la infección son algunas de las principales complicaciones descritas.

Presentamos el caso de un varón de 65 años que consultó por tos y expectoración purulenta persistentes. Como antecedentes destacaban la presencia de bronquiectasias bilaterales e infecciones respiratorias de repetición, con aislamientos positivos para *Stenotrophomonas maltophilia* y *Pseudomonas aeruginosa*.

Se realizó una tomografía computarizada (TC) de tórax en la que se observaron bronquiectasias bilaterales, ya concluidas, y adenopatías mediastínicas (4, 5, 7 y 10R) e infiltrados pulmonares bilaterales de predominio en lóbulo superior derecho, ambos de nueva aparición. Ante los hallazgos, se llevó a cabo EBUS, objetivando la adenopatía subcarinal de 3 cm de diámetro. Se hicieron múltiples TBNA de la adenopatía, así como lavado broncoalveolar y aspirado bronquial, obteniendo material para estudio microbiológico y anatomopatológico.

Tras 5 días y en espera de los resultados, el paciente acudió a urgencias por dolor torácico de horas de evolución, irradiado a la espalda, que empeoraba con la inspiración profunda. La analítica sanguínea no reveló hallazgos significativos. La radiografía de tórax mostró un aumento de densidad retrocardíaca. Se completó el estudio con una TC de tórax tras la administración intravenosa de contraste observándose la presencia de un extenso hematoma mediastínico (13 cm de diámetro craneocaudal), con posible extravasación de contraste intrahematoma a nivel subcarinal, coincidiendo con la adenopatía puncionada. Teniendo en cuenta dichos hallazgos, se decidió completar el estudio con una angio-TC torácica (3 h después) confirmándose la presencia de una colección hiperdensa mediastínica en el estudio, sin contraste (fig. 1A), y evidenciándose en la fase arterial una imagen nodular

hipervascular de 8 mm en la región subcarinal (fig. 1B). La lesión no se observaba durante las fases venosa precoz y tardía del estudio (figs. 1C y D), descartando la presencia de un punto de sangrado activo. En la proyección de máxima intensidad (MIP), se comprobó la dependencia de dicha estructura hipervascular de la arteria bronquial derecha (fig. 1E), sugiriendo el diagnóstico de pseudoaneurisma de la arteria bronquial. El diagnóstico se confirmó con la realización de una arteriografía (48 h después), donde se identificó el pseudoaneurisma de 10 mm, situado en la bifurcación de la arteria bronquial inferior derecha (fig. 1G). Se llevó a cabo la oclusión angiográfica del pseudoaneurisma mediante el empleo de 1,3 ml de agente embolizante líquido (Squid-12®; Emboflu, Gland, Suiza), comprobándose el cierre del mismo (fig. 1H). Tras la embolización arterial se realizó una TC de control en la que se constató una disminución significativa de la extensión y diámetro del hematoma mediastínico respecto a la TC realizada 10 días antes (fig. 1I-J).

El resultado anatomopatológico de la EBUS-TBNA resultó negativo para malignidad. Se obtuvo aislamiento positivo de *Pseudomonas aeruginosa*, por lo que se inició tratamiento con ceftazidima endovenosa y tobramicina inhalada. El paciente permanece asintomático 5 meses después, habiendo presentado resolución del proceso infeccioso.

Las complicaciones de la EBUS-TBNA son infrecuentes, siendo el accidente hemorrágico una de las más comunes^{3,4}. Sin embargo, la localización y el tamaño de las estructuras a estudio, junto a los movimientos respiratorios y el pulso arterial pueden dificultar la técnica, aumentando el riesgo de esta complicación⁵. En la actualidad, las agujas de punción disponen de sistemas de seguridad que permiten controlar la longitud de la aguja que se desea extraer para la obtención de la muestra. Además, la visualización en tiempo real del lugar de punción permite medir la distancia desde el centro de la lesión y/o adenopatía hasta el punto de entrada de la aguja¹. A pesar de estas medidas de seguridad, existe la posibilidad de puncionar los vasos mediastínicos de manera inadvertida y sin dar lugar a complicaciones mayores, como sucede en la mayoría de los casos. Asimismo, varios estudios han descrito que la punción a través de estructuras vasculares guiada por EBUS es una técnica diagnóstica fiable y segura^{6,7}.

La mayoría de los sangrados pospunción de vasos mediastínicos son autolimitados y no requieren medidas adicionales². En el estudio AQUIRE, el manejo de los accidentes hemorrágicos precisó intervención en el 0,2% de los pacientes³.

En general, la mayoría de los eventos hemorrágicos suceden inmediatamente tras la punción del vaso, diagnosticándose *in situ* mediante la imagen ecográfica en tiempo real. Sin embargo, en nuestro caso no se detectaron alteraciones ecográficas al finalizar

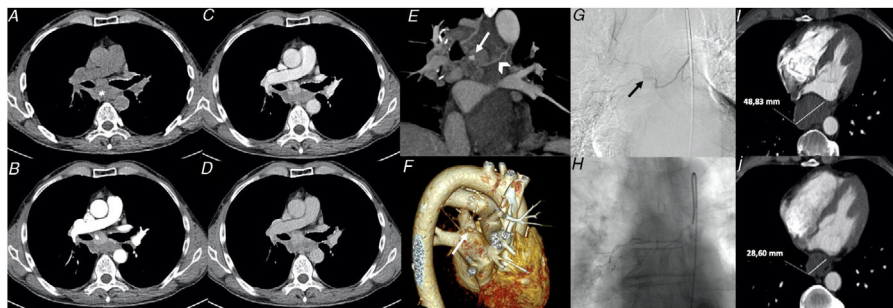


Figura 1. A) Fase sin contraste del estudio de angio-TC de tórax. Extenso hematoma mediastínico (*). B) Fase arterial del estudio. Imagen nodular hipervascular en el interior de la adenopatía subcarinal, en relación con pseudoaneurisma de la arteria bronquial derecha. C-D) Fases venosa precoz y tardía. No se observa mayor extravasación de contraste que sugiera sangrado activo, constatando la naturaleza vascular (arterial) de la lesión. E) Proyección de máxima intensidad (MIP) en el plano coronal oblicuo. Se observa la dependencia de la imagen nodular (pseudoaneurisma, flecha blanca) de la arteria bronquial derecha (punta de flecha). F) *Volume-rendering*. Reconstrucción 3D donde se señala el pseudoaneurisma (flecha blanca). G) La arteriografía constata el relleno de contraste de una estructura nodular, sin extravasación en fases venosas o parenquimatosas, compatible con pseudoaneurisma de la arteria bronquial inferior derecha. H) Cierre del pseudoaneurisma tras embolización. I-J) Hematoma mediastínico pre-embolización (48,83 mm) y tras la embolización (28,60 mm).

la prueba y las manifestaciones clínicas no aparecieron hasta 5 días después de la EBUS. En la actualidad, existen pocos casos que describan complicaciones tras la EBUS-TBNA. Tras una exhaustiva revisión bibliográfica, presentamos el primer caso que describe la aparición de un pseudoaneurisma de la arteria bronquial como complicación de la EBUS-TBNA.

Los aneurismas y pseudoaneurismas de las estructuras vasculares pulmonares son poco frecuentes, pero de potencial riesgo vital, siendo su manejo y tratamiento urgentes. La iatrogenia y el trauma son las principales causas de pseudoaneurismas pulmonares⁸. Las arterias pulmonares son los vasos más frecuentemente afectados, por delante de las arterias bronquiales o las venas pulmonares. La hemoptisis o el dolor torácico son los síntomas iniciales más frecuentes. No obstante, a veces pueden ser detectados como hallazgos incidentales en las pruebas de imagen.

Las arterias bronquiales se originan principalmente de la región proximal de la aorta descendente. Sin embargo, en el caso de las arterias bronquiales derechas, es frecuente que se originen a partir de arterias intercostales⁹. En ambos casos, se tratan de vasos pertenecientes a la circulación sistémica, lo que implica un mayor riesgo de sangrado tras su punción. La circulación bronquial desempeña un papel importante en las enfermedades inflamatorias e infecciosas crónicas que afectan al parénquima pulmonar y a las vías respiratorias, respondiendo al daño mediante la hipertrofia o dilatación de los vasos como intento de mantener el flujo sanguíneo en las zonas dañadas¹⁰. Las bronquiectasias son una de las principales causas de hipertrofia y/o dilatación de las arterias bronquiales, constituyendo un factor de riesgo para la aparición de complicaciones como el sangrado, como se describe en nuestro caso.

Como conclusión, presentamos el caso de un pseudoaneurisma bronquial tras la realización de EBUS-TBNA, complicación no reportada en la literatura hasta la fecha. En la mayoría de los casos, los accidentes hemorrágicos ocurren inmediatamente tras la punción de los vasos mediastínicos durante la EBUS. Sin embargo, el caso presentado muestra cómo un sangrado de importante cuantía y localización puede comenzar clínicamente de forma tardía. Las técnicas de imagen como la angio-TC torácica y la arteriografía son de gran utilidad para el diagnóstico y control o tratamiento del sangrado.

Bibliografía

1. Groth SS, Andrade RS. Endobronchial and endoscopic ultrasound-guided fine-needle aspiration: A must for thoracic surgeons. *Ann Thorac Surg*. 2010;89:S2079–83, <http://dx.doi.org/10.1016/j.athoracsur.2010.03.018>.

2. Varela-Lema L, Fernández-Villar A, Ruano-Ravina A. Effectiveness and safety of endobronchial ultrasound-transbronchial needle aspiration: A systematic review. *Eur Respir J*. 2009;33:1156–64, <http://dx.doi.org/10.1183/09031936.00097908>.
3. Eapen GA, Shah AM, Lei X, Jimenez CA, Morice RC, Yarmus L, et al., American College of Chest Physicians Quality Improvement Registry, Education, and Evaluation (AQuIRE) Participants. Complications, consequences, and practice patterns of endobronchial ultrasound-guided transbronchial needle aspiration: Results of the AQuIRE registry. *Chest*. 2013;143:1044–53, <http://dx.doi.org/10.1378/chest.12-0350>.
4. Asano F, Aoe M, Ohsaki Y, Okada Y, Sasada S, Sato S, et al. Complications associated with endobronchial ultrasound-guided transbronchial needle aspiration: A nationwide survey by the Japan Society for Respiratory Endoscopy. *Respir Res*. 2013;14:50, <http://dx.doi.org/10.1186/1465-9921-14-50>.
5. Botana-Rial M, Núñez-Delgado M, Pallarés-Sanmartín A, Leiro-Fernández V, Represas Represas C, González Silva AI, et al. Intramural hematoma of the pulmonary artery and hemopneumomediastinum after endobronchial ultrasound-guided transbronchial needle aspiration. *Respiration*. 2012;83:353–6, <http://dx.doi.org/10.1159/000332925>.
6. Mehta RM, Biraris PR, Pattabhiraman V, Srinivasan A, Singla A, Kumar S, et al. Defining expanded areas in EBUS sampling: EBUS guided trans- and intrapulmonary artery needle aspiration, with review of transvascular EBUS. *Clin Respir J*. 2018;12:1958–63, <http://dx.doi.org/10.1111/crj.12764>.
7. Folch E, Santacruz JF, Fernandez-Bussy S, Gangadharan S, Kent MS, Jantz M, et al. The Feasibility of EBUS-Guided TBNA Through the Pulmonary Artery in Highly Selected Patients. *J Bronchology Interv Pulmonol*. 2016;23:7–13, <http://dx.doi.org/10.1097/LBR.0000000000000245>.
8. Restrepo CS, Carswell AP. Aneurysms and pseudoaneurysms of the pulmonary vasculature. *Semin Ultrasound CT MR*. 2012;33:552–66, <http://dx.doi.org/10.1053/j.sult.2012.04.001>.
9. Morita Y, Takase K, Ichikawa H, Yamada T, Sato A, Higano S, et al. Bronchial artery anatomy: Preoperative 3D simulation with multidetector CT. *Radiology*. 2010;255:934–43, <http://dx.doi.org/10.1148/radiol.10081220>.
10. Walker CM, Rosado-de-Christenson ML, Martínez-Jiménez S, Kunin JR, Wible BC. Bronchial arteries: Anatomy, function, hypertrophy, and anomalies. *Radiographics*. 2015;35:32–49, <http://dx.doi.org/10.1148/rg.351140089>.

Borja Recalde-Zamacona^{a,*}, Ana Ezponda^b,
Javier J. Zulueta^a, Marta Marín-Oto^a, Ana Belén Alcaide^a,
Aránzazu Campo^a y Juan Bertó^a

^a Departamento de Neumología, Clínica Universidad de Navarra, Pamplona, Navarra, España

^b Departamento de Radiología, Clínica Universidad de Navarra, Pamplona, Navarra, España

* Autor para correspondencia.

Correo electrónico: brecalde@unav.es (B. Recalde-Zamacona).

<https://doi.org/10.1016/j.arbres.2020.07.018>

0300-2896/ © 2020 SEPAR. Publicado por Elsevier España, S.L.U. Todos los derechos reservados.