

Imagen Clínica

Neumonías aspirativas de repetición en una niña de 7 años con fístula traqueoesofágica congénita no diagnosticada



Repeated Aspiration Pneumonia in a 7-Year-Old Girl With Undiagnosed Congenital Tracheoesophageal Fistula

Andrés Piolatti-Luna^{a,*} y Silvia Castillo-Corrullón^b

^a Servicio de Pediatría, Hospital Clínico Universitario de Valencia, Valencia, España

^b Unidad de Neumología y Fibrosis Quística, Servicio de Pediatría, Hospital Clínico Universitario de Valencia, Valencia, España

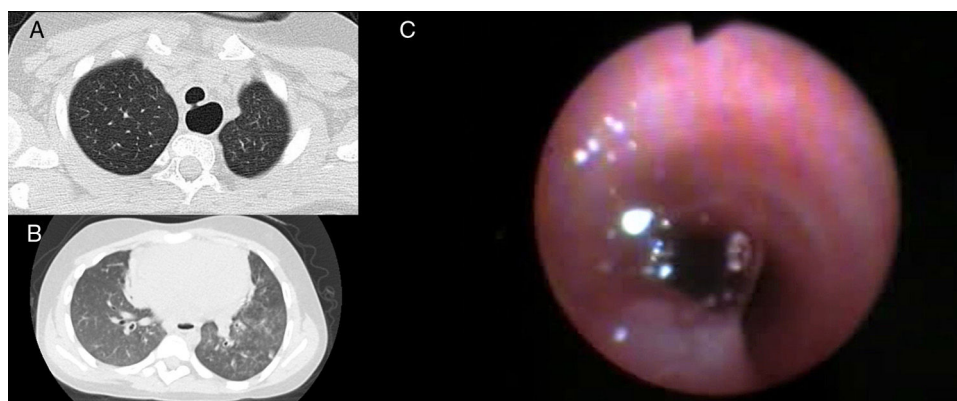


Figura 1. A) TCAR: defecto de continuidad de la *pars* membranosa traqueal; B) TCAR: opacidades centroacinares compatibles con microaspiraciones; C) Fibrobroncoscopia: burbujeo y paso de azul de metileno, instilado a través de esófago, a tráquea.

Paciente de 7 años con antecedentes de hemivértebra dorsal, pies planos valgus e hiperreactividad bronquial, derivada por neumonías recurrentes de diferente localización desde los 2 años de edad. En la visita relataba disfagia a líquidos y se encontraba febril con subcrepitantes en base izquierda. El cribado neonatal de metabolopatías, estudio de inmunidad y los niveles de α -1-antitripsina fueron normales. El TCAR reveló defecto de continuidad de la *pars* membranosa traqueal (fig. 1A) y opacidades centroacinares compatibles con microaspiraciones (fig. 1B). En la fibrobroncoscopia se confirmó la permeabilidad de la fístula traqueoesofágica (FTE) al apreciarse burbujeo y paso de azul de metileno, instilado a través de esófago, a tráquea (fig. 1C). Se detectaron, múltiples anomalías bronquiales menores y 70% de macrófagos cargados de lípidos en el lavado broncoalveolar. Se decidió cierre quirúrgico por cervicotomía derecha con buen resultado.

La FTE y la atresia esofágica son las anomalías congénitas del esófago más frecuentes. La FTE tipo H es la menos frecuente (4%)¹. La presentación fuera del período posnatal son las neumonías recurrentes de diferente localización². El tratamiento es quirúrgico, dependiendo de su localización. La presencia de FTE con hemivértebra dorsal y pies planos valgus podría corresponder a una variante leve de asociación VACTERL.

Anexo. Material adicional

Se puede consultar material adicional a este artículo en su versión electrónica disponible en [doi:10.1016/j.arbres.2020.05.033.11](https://doi.org/10.1016/j.arbres.2020.05.033.11).

Bibliografía

- González Temprano N, Viguria Sánchez N, Ayuso González L, Pérez Martínez A. Fístula traqueoesofágica en H en periodo neonatal: diferentes abordajes terapéuticos. *An Pediatr*. 2014;81:e50-1.
- Andrés Martín A, Navarro Merino M, Pérez Pérez G. Neumonía persistente y neumonía recurrente. *Protoc Diagn Ter Pediatr*. 2017;1:157-87.

* Autor para correspondencia.

Correo electrónico: apiolatti@gmail.com (A. Piolatti-Luna).