

Imagen Clínica

Enfisema peribroncovascular. Efecto Macklin

Peribronchovascular Emphysema. The Macklin Effect

Antía Ferreiro^a, Galo Granados^a y Ana Villar^{a,b,c,*}

^a Servicio de Neumología, Hospital Universitari Vall d'Hebron, Barcelona, España

^b CIBER Enfermedades Respiratorias (CIBERES), Madrid, España

^c Vall d'Hebron Institut de Recerca (VHIR), Barcelona, España

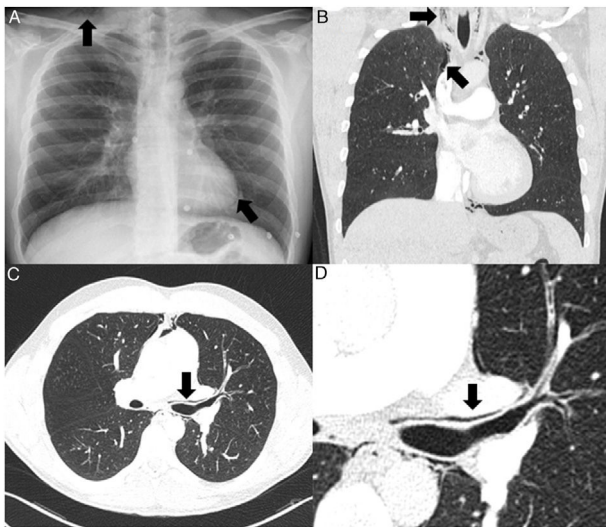


Figura 1. A) Radiografía convencional de tórax en proyección posteroanterior donde se visualiza neumomediastino y enfisema subcutáneo (flechas). B) Reconstrucción coronal de la TC de tórax (ventana de pulmón) que confirma la presencia de neumomediastino y enfisema subcutáneo (flechas). C) Imagen axial de la TC de tórax (ventana de pulmón) que demuestra la presencia de enfisema peribronquial izquierdo con neumomediastino (flecha), efecto Macklin. D) Imagen ampliada del enfisema peribronquial (flecha).

Varón de 27 años con antecedentes de asma que acudió a urgencias en situación de insuficiencia respiratoria aguda, con semiología de broncoespasmo y fiebre de 38,5 °C. Se realizó una radiografía de tórax en la que se visualizó la presencia de neumomediastino asociado a enfisema subcutáneo (fig. 1A), sin criterios de drenaje

pleural. No se evidenció focos de condensación neumónica. Con la orientación diagnóstica de bronquitis aguda, se inició tratamiento broncodilatador y antibioterapia con amoxicilina-clavulánico. Aunque se objetivó una mejoría parcial, con resolución de la semiología de broncoespasmo, dada la persistencia de requerimientos de oxigenoterapia suplementaria a bajos flujos, se realizó angio-TC que si bien descartó la existencia de tromboembolismo pulmonar, permitió observar la presencia de áreas de enfisema peribroncovascular, el denominado «efecto Macklin» (figs. 1C y D) y mediastínico, además del anteriormente mencionado enfisema subcutáneo (fig. 1B). El paciente presentó mejoría clínica progresiva con el tratamiento previamente pautado.

La fisiopatología del neumomediastino espontáneo fue descrita por primera vez en 1937 por Charles Macklin, y se basa en aumentos bruscos de presión en la vía aérea, que generan la rotura de los tabiques alveolares, con salida de aire a través de las vainas peribroncovasculares, produciendo una imagen característica de enfisema peribronquial (figs. 1C y D) y disección del mediastino^{1,2}. El tratamiento es conservador, mediante oxigenoterapia, reposo y analgesia.

Bibliografía

1. Sakai M, Murayama S, Gibo M, Akamine T, Nagata O. Frequent cause of the Macklin effect in spontaneous pneumomediastinum: Demonstration by multidetector-row computed tomography. *J Comput Assist Tomogr.* 2006;30: 92-4.
2. Chassagnon G, Favelle O, Derogis V, Cottier JP. Spontaneous pneumomediastinum due to the Macklin effect: Less is more. *Intern Emerg Med.* 2015;10: 759-61.

* Autor para correspondencia.

Correo electrónico: avillar@vhebron.net (A. Villar).