



Imagen Clínica

Traqueobronquitis aspergilar. El valor diagnóstico de la imagen endoscópica

Aspergillus Tracheobronchitis. The Diagnostic Value of Endoscopic Imaging

Isabel Pina-Maiquez*, Ricardo García-Lujan, Fernando Revuelta-Salgado, Juan Margallo-Iribarnegaray y Eduardo de Miguel-Poch

Unidad de Endoscopia Respiratoria, Servicio de Neumología, Hospital Universitario 12 de Octubre, Madrid, España

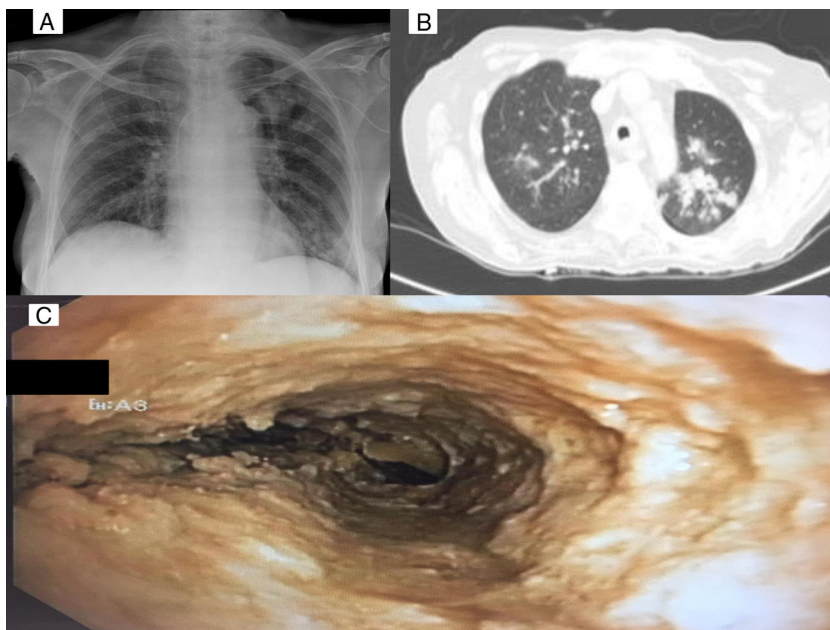


Figura 1. A) Rx de tórax: infiltrados parenquimatosos en lóbulo superior izquierdo y lóbulo inferior izquierdo. B) TC de tórax: infiltrados en ambos lóbulos superiores, de predominio en LSI. C) Endoscopia: traqueobronquitis aspergilar pseudomembranosa.

Mujer de 67 años, no fumadora, diagnosticada en junio de 2018 de leucemia mieloide aguda, tratada con quimioterapia y trasplante de progenitores hematopoyéticos (TPH) haploidéntico.

Previo al trasplante, la paciente presentó bacteriemia asociada a catéter venoso central por *Klebsiella*, resuelta con ceftriaxona y retirada del catéter. En el estudio microbiológico se objetivó galactomanano sérico positivo, realizándose despistaje de aspergilosis pulmonar con TC torácica normal y posteriores galactomananos séricos negativos.

En febrero de 2019 fue trasplantada. Su tratamiento inmunosupresor incluía ciclofosfamida, ciclosporina y micofenolato, y recibía profilaxis infecciosa con trimetopim-sulfametoxazol, aciclovir y voriconazol, que fue sustituido por isavuconazol por toxicidad hepática (fig. 1).

El micofenolato fue suspendido al mes del TPH por persistencia de enfermedad residual. El descenso de la inmunosupresión supuso la apari-

ción de enfermedad de injerto contra huésped, que precisó tratamiento con metilprednisolona a dosis altas (2 mg/kg/día). Durante el descenso de dosis, presenta cuadro de infección respiratoria con infiltrado radiológico en el lóbulo superior izquierdo (LSI). Se solicita broncoscopia, siendo la imagen endobronquial altamente sugestiva de traqueobronquitis aspergilar pseudomembranosa (fig. 1). Este caso se trata de una infección de brecha, seguramente favorecida por la corticoterapia¹. La paciente recibió tratamiento con anfotericina B intravenosa y voriconazol, pero con mala evolución, falleciendo pocos días después².

Bibliografía

1. Fernández-Ruiz M, Silva JT, San-Juan R, de Dios B, García-Luján R, López-Medrano F, et al. *Aspergillus* Tracheobronchitis: Report of 8 Cases and Review of the Literature. *Medicine*. 2012;91:261–73.
2. Tao T, Zhang YH, Xue SL, Wu DP, Chen F. Fulminant Laryngeal-tracheobronchial-pulmonary *Aspergillosis*: A Rare and Fatal Complication in Allogeneic Hematopoietic Stem Cell Transplantation Recipients. *Intern Med*. 2017;56:347–51.

* Autor para correspondencia.
Correo electrónico: isabel.pina.maiquez@gmail.com (I. Pina-Maiquez).