

Imagen Clínica

Trombosis de vena pulmonar secundaria a aspergilosis pulmonar invasiva

Pulmonary Vein Thrombosis Due to Invasive Pulmonary Aspergillosis

Luis Gorospe Sarasúa^{a,*}, Anabelle Chinae-Rodríguez^b y Ana María Ayala-Carbonero^a

^a Servicio de Radiodiagnóstico, Hospital Universitario Ramón y Cajal, Madrid, España

^b Servicio de Hematología, Hospital Universitario Ramón y Cajal, Madrid, España

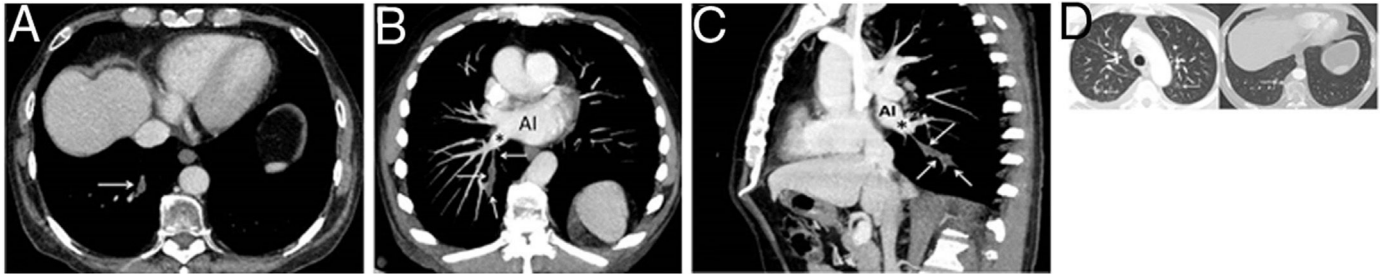


Figura 1. A) Imagen axial de la TC de tórax en la que se observa una opacidad tubular en el segmento posterobasal del lóbulo inferior derecho que corresponde a un defecto de repleción expansivo en la vena pulmonar de dicho segmento (flecha). B y C) Reconstrucciones coronal oblicua (B) y sagital (C) de la TC de tórax (imágenes de proyección de intensidad máxima) en las que se identifica mejor la continuidad de la vena trombosa (flecha), con la vena pulmonar inferior derecha (asterisco) y la aurícula izquierda (AI). D) Imágenes axiales de la TC de tórax (ventana de parénquima pulmonar a nivel del cayado aórtico y de las bases) en las que se observan pequeñas opacidades parenquimatosas bilaterales (flechas).

Presentamos el caso de un paciente de 64 años con antecedentes de síndrome mielodisplásico tratado con trasplante de progenitores hematopoyéticos (TPH) haploideéntico. El paciente desarrolló como complicación una enfermedad injerto contra huésped que requirió tratamiento con corticoides y ruxolitinib. Seis meses después del TPH el paciente acudió a urgencias por un cuadro de infección respiratoria grave, detectándose en una TC de tórax opacidades pulmonares bilaterales y un defecto de repleción expansivo de una vena pulmonar segmentaria que se extendía hasta la vena pulmonar inferior derecha, sin extensión a la aurícula izquierda, compatible con una trombosis aguda (figs. 1A-C). La determinación del antígeno de galactomanano confirmó una aspergilosis invasiva, iniciándose tratamiento con antifúngicos (voriconazol). No fue posible administrar anticoagulantes debido a una trombocitopenia severa secundaria al ruxolitinib. Una TC de

tórax de control confirmó una mejoría radiológica de la trombosis de la vena pulmonar y de los cambios inflamatorios pulmonares.

La trombosis de una vena pulmonar secundaria a una aspergilosis invasiva es una complicación excepcional grave que requiere tratamiento antifúngico y anticoagulante inmediato para evitar su progresión a la aurícula izquierda y el desarrollo de embolias sistémicas potencialmente mortales¹. En nuestro caso el tratamiento antifúngico (sin anticoagulantes) fue suficiente para contener la progresión de la trombosis venosa pulmonar.

Bibliografía

1. Stein PD, Denier JE, Goodman LR, Matta F, Hughes MJ. Pulmonary vein thrombosis in patients with medical risk factors. *Radiol Case Rep.* 2018;13:1170–3.

* Autor para correspondencia.
Correo electrónico: luisgorospe@yahoo.com (L. Gorospe Sarasúa).