

Se trata de un varón de 46 años, diagnosticado de VIH en el 2008 en seguimiento en consulta de infecciosos en tratamiento con cobicistat desde 2018 con carga viral indetectable y buena adherencia al tratamiento. Además estaba diagnosticado de asma persistente moderada en seguimiento en la consulta monográfica de asma, en tratamiento con budesonida/formoterol fumarato dihidrato 320/9 mcg y montelukast 10 mg. Acude a revisión en mayo de 2018 donde se objetiva un mal control de los síntomas del asma, cambiándose de tratamiento a tiotropio 2,5 mcg, furoato de fluticasona/vilanterol 184/22 mcg y manteniendo 10 mg de montelukast.

El paciente acude a la consulta de infecciosas 7 meses después, refiriendo que desde hace 6 meses presenta un cuadro de debilidad muscular generalizada que le limita para realizar su trabajo, artralgias en articulaciones (tobillo, codo y hombro izquierdo) con rigidez, edemas y parestias en ambas manos y sensación de pérdida de masa muscular con lipoacúmulo cervical, añadiendo en los últimos días descamación cutánea. Además había sido diagnosticado de hipertensión arterial. A la exploración destacaban edemas en los miembros inferiores, cara en luna llena, joroba de búfalo, abdomen con abundante adiposidad y estrías rojo vinosas en parte inferior del abdomen. Se decide solicitar analítica de sangre como primera aproximación diagnóstica, en la que destacan niveles bajos de cortisol en suero y en orina con ACTH normal; estos resultados analíticos junto con la clínica que presentaba el paciente es compatible con SC iatrogénico. Se decide interrumpir el tratamiento antirretroviral, suspendiendo el cobicistat y cambiándolo a dolutegravir junto con rilpivirina, prescribiéndole además hidrocortisona 10 mg/12 h por su efecto glucocorticoide y mineralocorticoide. El tiotropio se mantuvo.

En el seguimiento del paciente se han normalizado los valores de cortisol, presentando una exploración normal y desaparición de los síntomas.

Cobicistat es un inhibidor selectivo de las enzimas del citocromo CYP3A y puede precipitar SC iatrogénicos en pacientes que usan corticosteroides inhalados. La fluticasona causa más supresión del cortisol que otros esteroides inhalados (incluidos beclometasona, budesonida, triamcinolona y flunisolida) debido a su vida media más larga y su mayor afinidad de unión al receptor de glucocorticoides.

Los síntomas del SC que ocurren a las horas o días del inicio del tratamiento son los efectos psiquiátricos y el aumento del apetito, mientras que una aparición cushingoide, intolerancia a la glucosa u osteoporosis puede tardar más en desarrollarse, semanas o meses⁸.

En el caso de nuestro paciente comenzaron a las 4 semanas del inicio del tratamiento y se fueron incrementado con los meses. El aumento de peso, estrías, miopatía proximal y fatiga son las características de presentación más comunes; sin embargo, la forma de presentación puede variar⁹.

El diagnóstico de SC es complejo y aún es más difícil en el caso de los pacientes infectados por VIH. Estos pueden presentar adiposidad central y joroba de búfalo, presentando niveles de cortisol sérico elevados. Sin embargo, cuando es por administración exógena de corticosteroides, los niveles séricos y de cortisol urinario serán bajos como ocurría en nuestro caso.

Para el tratamiento se propone el cese del CI y reemplazarlo por un esteroide oral a baja dosis hasta que el eje hipotálamico-hipofisario-adrenal se normalice.

Este caso representa una interacción farmacológica significativa entre cobicistat y el CI que induce el desarrollo de SC por un mecanismo poco convencional de acumulación sistémica de fluticasona inhalada. Estos pacientes suponen un reto para el profesional ya que hay que controlar el asma a la vez que se deben considerar las interacciones entre los fármacos. Hay que hacer un correcto diagnóstico sin confundir estos síntomas con los propios del VIH y establecer estrategias en las consultas de Neumología para el manejo del asma con inhaladores que no interactúen con otros fármacos.

Los CI son seguros, sin embargo, hay que tener en cuenta las posibles interacciones y efectos secundarios de estos al prescribirlos.

Agradecimientos

Al servicio de Neumología del Hospital Universitario Virgen de la Victoria.

Bibliografía

- Comité Ejecutivo de la GEMA. Guía española para el manejo del asma. GEMA4.4. 2019. Disponible en: <https://www.semg.es/index.php/consensos-guias-y-protocolos/316-gema-4-4-guia-espanola-para-el-manejo-del-asma>.
- Gonzalez AV, Coulombe J, Ernst P, Suissa S. Long-term use of inhaled corticosteroids in COPD and the risk of fracture. *Chest*. 2018;153:321–8.
- Weinstein RS. Glucocorticoid induced osteoporosis and osteonecrosis. *Endocrinol Metab Clin North Am*. 2012;41:595–611.
- Messazos BP, Zacharin MR. Lessons from iatrogenic Cushing syndrome in children. *J Paediatr Child Health*. 2016;52:1106–10.
- Tiruneh F, Awan A, Didana A, Doshi S. Preventing Cushing: Iatrogenic Cushing syndrome due to ritonavir-fluticasone interaction. *Cureus*. 2017;9:e1484.
- Gómez-Cerquera JM, Hernando-Lopez E, Blanco-Ramos JR. Iatrogenic adrenal insufficiency secondary to an interaction between ritonavir and inhaled fluticasone. A review of the literature. *Enferm Infecc Microbiol Clin*. 2014;32:662–5.
- Peyro-Saint-Paul L, Besnier P, Demessine L, Biour M, Hillaire-Buys D, de Cancaude C, et al. Cushing's syndrome due to interaction between ritonavir or cobicistat and corticosteroids: a case-control study in the French Pharmacovigilance Database. *J Antimicrob Chemother*. 2019;1.
- Hopkins RL, Leinung MC. Exogenous Cushing's syndrome and glucocorticoid withdrawal. *Endocrinol Metab Clin North Am*. 2005;34:371–84.
- Saberi P, Phengrasamy T, Nguyen DP. Inhaled corticosteroid use in HIV-positive individuals taking protease inhibitors: A review of pharmacokinetics, case reports and clinical management. *HIV Med*. 2013;14:259–519.

Eva Cabrera César*, Álvaro Martínez Mesa y Alberto Levy Naon

Servicio de Neumología, Hospital Universitario Virgen de la Victoria, Málaga, España

* Autora para correspondencia.

Correo electrónico: evacabreresesar@gmail.com (E. Cabrera César).

<https://doi.org/10.1016/j.arbres.2019.09.008>

0300-2896/© 2019 Publicado por Elsevier España, S.L.U. en nombre de SEPAR.

Afectación traqueobronquial por enfermedad de Crohn



Tracheobronchial Involvement in Crohn's Disease

Estimado Director:

Presentamos el caso de un varón de 53 años no fumador, seguido desde los 14 años en el Servicio de Digestivo por enfermedad de

Crohn en íleon, con resección ileocecal hace más de 20 años e infliximab desde hace 6 años, sin brotes en la última década.

Es remitido a nuestras consultas por tos no productiva y febrícula de un mes de evolución. Durante el desarrollo de la sintomatología había recibido 2 pautas antibióticas con levofloxacino y, posteriormente, con amoxicilina-clavulánico. La radiografía de tórax no mostraba ninguna alteración reseñable y en las pruebas de

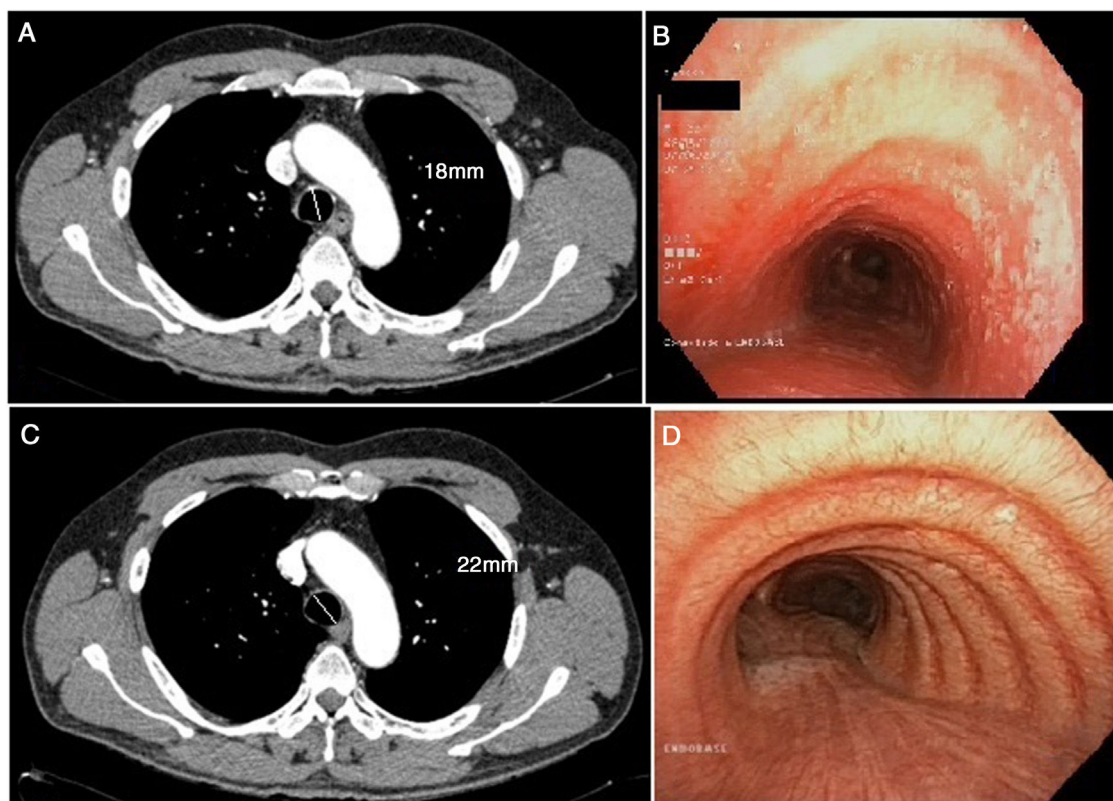


Figura 1. A) Corte transversal de TC torácica en la que se observa engrosamiento traqueal. Se incluye la medida del diámetro traqueal. B) Broncoscopia previa al tratamiento en la que se visualizan las lesiones en la pared traqueal. C) Corte transversal de TC realizado tras el tratamiento con corticoterapia inhalada. D) Broncoscopia sin lesiones tras tratamiento. Se incluye el diámetro traqueal.

función pulmonar únicamente destacaba una alteración leve de la difusión (FEV1 3.100 [91%]; FVC 3.550 [81%]; FEV1/FVC 87%; DLCO 71%; KCO 101%). Dada la sospecha de enfermedad infecciosa en un paciente inmunodeprimido, se añadió al tratamiento azitromicina y se solicitó una tomografía axial computarizada (TC) torácica, en la que se observó un discreto engrosamiento en la pared traqueal, sin evidencia de consolidaciones neumónicas ni otro tipo de afectación (fig. 1). En la broncoscopia destacaba la presencia de lesiones sobreelevadas blanquecinas en la pared de la tráquea y en la entrada de ambos bronquios principales, con predominio en la pared posterior traqueal (fig. 1). Ante la sospecha de infección oportunista, se realizó un BAL y las muestras recogidas fueron enviadas a Microbiología: todas fueron negativas para los organismos habitualmente testados (bacterias, micobacterias, hongos, virus, etc.). En Anatomía Patológica apreciaron en la pared traqueal posterior de la pieza biopsiada signos inflamatorios inespecíficos con áreas de ulceración; en la celularidad del BAL estaban más representados los macrófagos en un 80% (linfocitos 15% y polimorfonucleares 5%).

Se diagnosticó, por tanto, de traqueobronquitis por enfermedad de Crohn y se comenzó tratamiento con corticoterapia inhalada con fluticasona (1.000 mg cada 12 h). Al mes de tratamiento, la sintomatología del paciente había desaparecido, por lo que se redujo la pauta a 500 mg cada 12 h. Se repitió la TC torácica, en la que ya no se visualizaba el aumento de grosor de la pared torácica. La broncoscopia tras el tratamiento confirmó la resolución de las lesiones anteriormente presentes.

Las manifestaciones extraintestinales de las enfermedades inflamatorias intestinales se pueden dar de un 6% a un 47% de los pacientes que presentan esta entidad¹. Dentro de estas, la afectación pulmonar no se considera frecuente, aunque en muchos casos existe el infradiagnóstico y se habla de que hasta el 60% de los enfermos con enfermedades inflamatorias intestinales podrían

presentarla¹; la más característica es la colitis ulcerosa. Puede afectarse todo el aparato respiratorio, desde la vía aérea superior hasta el parénquima pulmonar. Lo que más se ha descrito en la literatura han sido las bronquiectasias: algunas series narran esta afectación hasta en el 66% de los casos¹⁻³. La traqueobronquitis en la enfermedad de Crohn se considera muy rara y suele ocurrir acompañada de una enfermedad inflamatoria intestinal en remisión^{4,5}.

Estas manifestaciones tienden a ocurrir en la quinta década de la vida y en más del 85% de los casos aparecen de forma posterior al diagnóstico de enfermedad inflamatoria intestinal¹⁻⁵. La clínica característica de esta manifestación no difiere mucho de la de otras muchas enfermedades respiratorias. Suele darse con tos, febrícula y aumento de la disnea habitual. Funcionalmente no presenta una alteración específica, sino que pueden mostrar una capacidad de difusión baja (como en nuestro paciente) o, incluso, positividad ante una prueba de provocación con metacolina^{1,3-6}. Las imágenes obtenidas por radiografía de tórax no suelen demostrar patología, mientras que en la TC aparece un aumento del grosor de la pared traqueal. Por otro lado, la fibrobroncoscopia suele presentarse con edema de la mucosa traqueal y los bronquios principales de forma difusa, al mismo tiempo que suelen aparecer lesiones granulares blanquecinas sin una clara distribución. Las biopsias tienden a representar un infiltrado inflamatorio crónico no específico con un predominio neutrofílico⁷ en el caso de la afectación que describimos, mientras que la linfocitosis predomina en otro tipo de manifestaciones pulmonares de las enfermedades inflamatorias intestinales¹⁻³.

Respecto al tratamiento, la evidencia es muy escasa: tan solo se cuenta con series de casos clínicos. En la mayoría de los pacientes descritos la afectación desaparece con la administración de corticoides inhalados, lo que ayuda a prevenir un daño pulmonar

permanente^{8,9}. Sin embargo, en otras series llega a ser necesaria la administración de corticoterapia sistémica o incluso de inmunosupresores¹⁰. En aproximadamente un tercio de los pacientes con manifestaciones pulmonares suele darse un fracaso del tratamiento con glucocorticoides y precisan terapia supresora. Algunos ejemplos de inmunosupresión serían la azatioprina, con buenos resultados en el caso de Soma Kar⁷, aunque al contrario que el paciente que nosotros presentamos padecía una colitis ulcerosa; y por otro lado, el infliximab ha demostrado gran mejoría en la sintomatología de los pacientes con enfermedad inflamatoria intestinal, no solo por su papel en el control de las manifestaciones gastrointestinales, sino también en las pulmonares, como refiere Hayek¹⁰. La duración del tratamiento no está clara y varía mucho: desde 2 semanas en los más cortos hasta 3 meses en los más largos. En nuestro caso el tratamiento se mantuvo a dosis plenas durante un mes y, posteriormente, se redujo durante los 2 meses siguientes hasta su suspensión.

El hecho de que la enfermedad intestinal inflamatoria pueda dar lugar a manifestaciones pulmonares todavía es desconocido. Se sabe que el proceso embrionario de formación del tracto gastrointestinal y del aparato respiratorio procede de la misma parte de la estructura embrionaria y tienen una estructura epitelial similar, por lo que esto podría explicar la afectación pulmonar en esta entidad. Sin embargo, se han planteado otras múltiples alternativas como la disbiosis bacteriana, la contaminación medioambiental o incluso factores genéticos¹. Por esto, en todo paciente con enfermedad inflamatoria intestinal debe tenerse en cuenta, dentro del diagnóstico diferencial, la existencia de manifestaciones propias de su enfermedad de base, especialmente en aquellos pacientes que presenten tos y fiebre sin un claro patógeno infeccioso. Pese a que todavía se cree que la incidencia de estas manifestaciones es baja, es probable que exista un infradiagnóstico, pues muchos pacientes se clasifican como asmáticos ante su buena respuesta a corticoterapia inhalada y dada la similitud en las pruebas diagnósticas^{6,7}. Por ello, debemos tener en cuenta esta posibilidad diagnóstica cuando nos encontremos frente a estos pacientes.

Bibliografía

1. Vutcovici M, Brassard P, Bitton A, Vutcovici M, Bitton A. Gastroenterology and inflammatory bowel disease and airway diseases. 2016;22:7735–41.
2. Majewski S, Piotrowski W. Pulmonary manifestations of inflammatory bowel disease. Arch Med Sci. 2015;11:1179–82.
3. Larsen S, Bendtzen K, Nielsen OH. Extraintestinal manifestations of inflammatory bowel disease: Epidemiology, diagnosis, and management. Ann Med. 2010;42:97–114, doi: 10.3109/07853890903559724.
4. Asami T, Koyama S, Watanabe Y, Miwa C, Ushimaru S, Nakashima Y, et al. Tracheobronchitis in a patient with Crohn's disease. Intern Med. 2009;48:1475–8.
5. Yeung V, Govind AG, Arastu S, Henry CH. Tracheobronchitis in a patient with Crohn's disease. ACG Case Rep J. 2016;3:181–3.
6. Javia S, Agrawal A, Patell R, Jasadnawala S. Tracheobronchitis as an extraintestinal manifestation of ulcerative colitis. BMJ Case Rep. 2014;16, <http://dx.doi.org/10.1136/bcr-2014-205328>, e2014205328.
7. Kar S, Thomas S. A case of tracheobronchitis in ulcerative colitis: A review of literature. Clin Respir J. 2009;31:51–4, doi: 10.1111/j.1752-699X.2008.00053.x.
8. Hamada S, Ito Y, Imai S, Oguma T, Niimi A, Mishima M. Effect of inhaled corticosteroid therapy on CT scan-estimated airway dimensions in a patient with chronic bronchitis related to ulcerative colitis. Chest. 2011;139:930–2, <http://dx.doi.org/10.1378/chest.10-1105>.
9. Kinebuchi S, Oohashi K, Takada T, Moriyama H, Yoshizawa H, Kobayashi O, et al. Tracheo-bronchitis associated with Crohn's disease improved on inhaled corticotherapy. Intern Med. 2004;43:829–34.
10. Hayek A, Pfanner T, White H. Inflammatory bowel disease of the lung: The role of infliximab. Respir Med Case Reports. 2015;15:85–8, <http://dx.doi.org/10.1016/j.rmcr.2015.05.012>.

Irene Lojo-Rodríguez, Virginia Leiro-Fernández*,
Cecilia Mouronte Roibás, Maribel Botana-Rial
y Alberto Fernández-Villar

Servicio de Neumología, Hospital Álvaro Cunqueiro. Complejo Hospitalario Universitario de Vigo. Grupo de Investigación Neumovigol+i. IIS Galicia Sur, Vigo, Pontevedra, España

* Autor para correspondencia.

Correo electrónico: virginia.leiro.fernandez@sergas.es
(V. Leiro-Fernández).

<https://doi.org/10.1016/j.arbres.2019.07.025>

0300-2896/ © 2019 Publicado por Elsevier España, S.L.U. en nombre de SEPAR.

Diagnostic Performance of a Lateral Flow Assay for the Detection of Alpha-1-Antitrypsin Deficiency



Rendimiento diagnóstico de un ensayo de flujo lateral para la detección de la deficiencia de alfa-1 antitripsina

Dear Editor:

Despite of the demonstrated benefits of an early diagnosis and treatment on disease progression,¹ today the diagnosis of alpha1-antitrypsin deficiency (AATD) remains a challenge in daily clinical practice. Different barriers have been identified during the past years including a low suspicion level mainly based on a misconception of the disease among clinicians, who only suspect the disease in a selected and infrequent group of patients.² As a consequence, the degree of alpha1-antitrypsin (AAT) serum determination is frequently insufficient.^{3,4} Accordingly, different initiatives have been developed to improve diagnosis over the past years. Based on lateral-flow paper-based technologies,⁵ the Alphakit Quickscreen (Grifols, Barcelona, Spain) has been marketed in Europe for the identification of the Z protein (PiZ) in serum. Therefore, the test allows the identification of the Z allele homozygous, heterozygous and carries

The opportunities for the diagnosis of AATD of such a test are clear, since the on-site rapid and accurate identification of PiZ carriers may help identify AATD cases at an early stage with implications for management and family screening. However, the diagnostic accuracy of this test has been scarcely studied. In the one real world evaluation of its performance available,⁶ the evaluation of the test's ability to detect the PiZ protein showed a specificity of 97.8%, sensitivity of 73.8%, negative predictive value of 98.9%, and positive predictive value of 58.5%. Of note, after exploring the test-performance with different prevalence pre-test probability, the authors found lower negative predictive values in a population with a very high pre-test probability. Therefore, the authors concluded that the device could be used as an appropriate tool to exclude AATD in primary care and in the overall COPD population, except in patients with a high a priori-probability of AATD. Additionally, an added finding was that all false negatives ($n = 11$) were heterozygote Pi*MZ samples, with a correct identification of ZZ and SZ genotypes. In this context, an unexplored population of special interest is that with a low a priori pre-test probability of severe AATD defined as those with AAT serum concentration > 50 mg/dl which are associated with increased risk for COPD⁷. The identification of the Z allele in this population may help identifying Z carriers and advance in the early identification of treatable cases.