

Imagen Clínica

Fracturas costales, hernia pulmonar y rotura diafragmática tras acceso de tos



Rib Fractures, Pulmonary Hernia and Diaphragmatic Rupture After a Fit of Coughing

M. Teresa Gómez Hernández*, Israel Rodríguez Alvarado y Marcelo F. Jiménez López

Departamento de Cirugía Torácica, Hospital Universitario de Salamanca, Salamanca, España

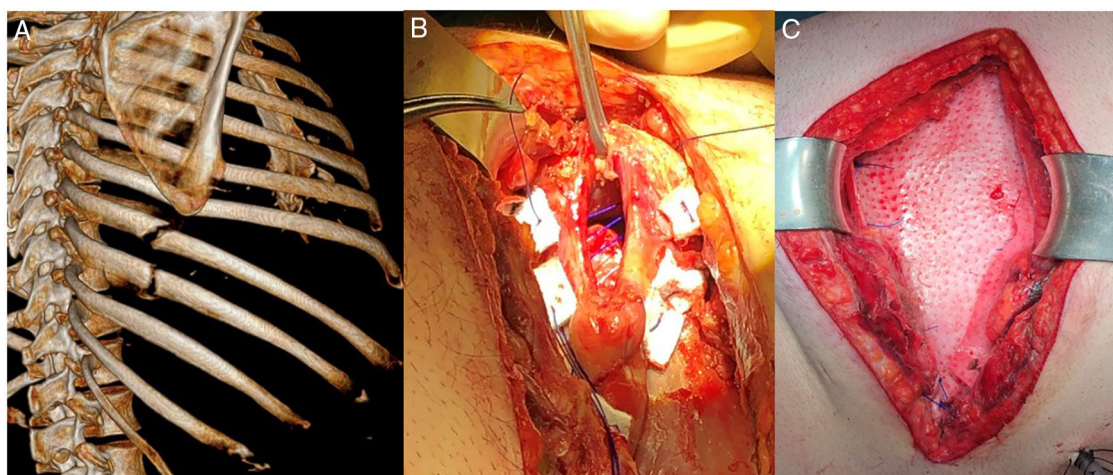


Figura 1. A) Reconstrucción en 3D de la tomografía computarizada que muestra fracturas del 7.º, 8.º y 9.º arcos costales, así como diástasis intercostal del séptimo espacio con herniación pulmonar a dicho nivel. B) Defecto diafragmático de 5 cm suturado con puntos de Prolene® apoyados en politetrafluoroetileno. C) Malla biológica (Permacol®) sobre plano costal.

Paciente de 39 años, obeso y con antecedentes de artritis reumatoide en tratamiento corticoideo crónico que consultó por dolor en hemitórax derecho tras acceso de tos. A la exploración física presentaba importante hematoma en hemitórax y flanco derechos. La radiografía mostró fracturas costales derechas, sin otras complicaciones asociadas. El paciente fue tratado con antiinflamatorios no esteroideos y opioides durante 3 meses sin obtener mejoría del dolor, por lo que se solicitó tomografía computarizada torácica que evidenció fracturas no consolidadas del 7.º, 8.º y 9.º arcos costales y diástasis intercostal del séptimo espacio con herniación pulmonar a dicho nivel (fig. 1A). El paciente fue intervenido de forma programada mediante toracotomía. Intraoperatoriamente, se

evidenciaron de 2 defectos diafragmáticos de 5 y 3 cm con herniación de grasa abdominal a su través (fig. 1B). Se realizó reparación de los defectos diafragmáticos con Prolene® apoyado en politetrafluoroetileno, fijación costal con acero inoxidable y colocación de malla biológica (Permacol®) sobre plano costal (fig. 1C). La evolución postoperatoria del paciente fue satisfactoria consiguiéndose la remisión del dolor.

Aunque el aumento de la presión intratorácica combinado con la debilidad de la pared torácica puede dar lugar a fracturas costales y herniación pulmonar¹, la asociación de la rotura diafragmática es excepcional.

Bibliografía

1. Oostendorp SEV, Buijsman R, Zuidema WP. Cough induced nonunion rib fractures and herniation: Surgical repair and review. *Asian Cardiovasc Thorac Ann.* 2018;26:416–8.

* Autor para correspondencia.

Correo electrónico: mteresa.gomez.hernandez@gmail.com
(M.T. Gómez Hernández).