

Imagen Clínica

Neumotórax bilateral primario espontáneo simultáneo en paciente joven

Spontaneous Simultaneous Bilateral Primary Pneumothorax in a Young Patient

Israel Rodríguez Alvarado, M. Teresa Gómez Hernández* y Marcelo F. Jiménez López

Departamento de Cirugía Torácica, Hospital Universitario de Salamanca, Salamanca, España



Varón de 19 años sin antecedentes de interés que acudió al servicio de urgencias por disnea y dolor torácico de varias horas de evolución. A la exploración física presentaba disminución bilateral del murmullo vesicular. La radiografía de tórax mostró neumotórax bilateral (fig. 1). El paciente fue tratado con drenajes pleurales y fue programado para intervención quirúrgica preferente. La evaluación preanestésica puso de manifiesto un déficit parcial de factor VII que fue corregido antes de la cirugía. Se realizó video-toroscopia bilateral consecutiva que evidenció bullas apicales compatibles con enfisema, y se llevó a cabo una segmentectomía atípica y pleurodesis mecánica. El paciente fue dado de alta el quinto día postoperatorio tras precisar recolocación de un drenaje por neumotórax derecho tras retirada inadecuada del drenaje quirúrgico.

La incidencia del neumotórax bilateral primario espontáneo simultáneo es de alrededor del 1%¹. La presentación clínica puede ser variable desde disnea a insuficiencia respiratoria severa, por lo que el diagnóstico y el tratamiento tempranos con drenaje pleural son obligados para evitar eventos potencialmente fatales como el neumotórax a tensión. El 65% de los casos asocian alguna enfermedad pulmonar subyacente, aunque recientemente también se ha descrito en pacientes con bajo índice de masa corporal y bullas subpleurales².

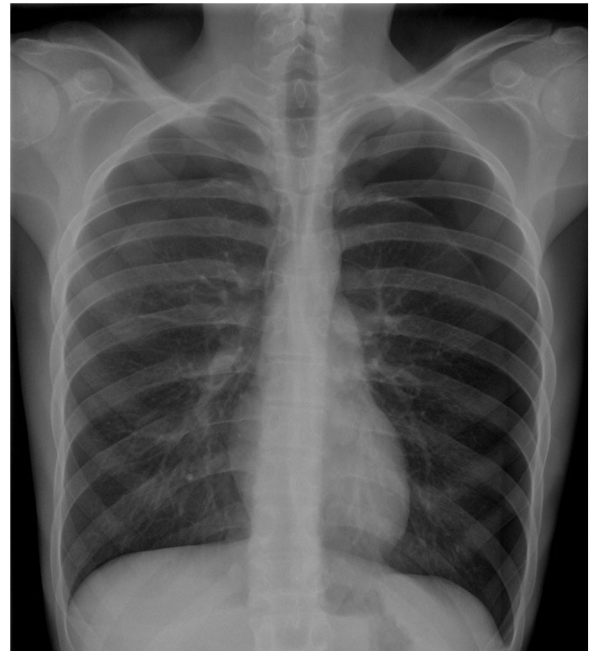


Figura 1. Radiografía de tórax en inspiración máxima, que muestra neumotórax completo izquierdo y neumotórax parcial derecho.

Bibliografía

1. Sayar A, Turna A, Metin M, Küçükyavaş N, Solak O, Gürses A. Simultaneous bilateral spontaneous pneumothorax report of 12 cases and review of the literature. *Acta Chir Belg.* 2004;104:572–6.

2. Lee SC, Cheng YL, Huang CW, Tzao C, Hsu HH, Chang H. Simultaneous bilateral primary spontaneous pneumothorax. *Respirology.* 2008;13:145–8.

* Autor para correspondencia.
Correo electrónico: mteresa.gomez.hernandez@gmail.com
(M.T. Gómez Hernández).