

favorece el sangrado. No obstante, un 20% de los sangrados mayores en una serie italiana ocurrieron con un valor de INR < 2, por lo que es importante prestar atención al resto de los factores que pueden incrementar el riesgo de sangrado⁴.

Desde el año 2008 se han ido introduciendo los ACOD, incluyendo los inhibidores orales del factor Xa (rivaroxabán, edoxabán y apixabán) y el inhibidor oral de la trombina (dabigatrán), primero para la prevención primaria de enfermedad tromboembólica venosa en adultos sometidos a cirugía programada de reemplazo de cadera o rodilla, después para reducir el riesgo de ACV y embolia sistémica en pacientes con fibrilación auricular no valvular, y posteriormente en la profilaxis secundaria de la enfermedad tromboembólica venosa, encontrándose también indicados en otras situaciones, como la prevención secundaria en pacientes adultos que han sufrido un síndrome coronario agudo con elevación de biomarcadores en el caso de rivaroxabán^{2,3,6}. Los ACOD aportan ventajas con respecto a los AVK, como el rápido comienzo de acción, la no necesidad de monitorización rutinaria, una relación dosis-respuesta más predecible, una vida media plasmática más corta, un riesgo bajo de efectos adversos, pocas interacciones con fármacos y alimentos, una eficacia mejorada, y disponibilidad de antídoto específico (idarucizumab) en el caso de dabigatrán, encontrándose también otros en vías de aprobación (andexanet) como antídoto general de los inhibidores del factor Xa^{2,4,7}. Pero los ACOD, como cualquier tratamiento anticoagulante, siempre conllevan un riesgo de sangrado por factores asociados al paciente, que puede verse incrementado en algunas situaciones como la sobredosis, las enfermedades o tratamientos concomitantes que aumentan la exposición al fármaco, las alteraciones de la hemostasia o la realización urgente de un procedimiento invasivo o quirúrgico^{3,4}. En los ensayos clínicos con ACOD, las tasas de hemorragia fueron generalmente bajas y comparables a las producidas por las heparinas de bajo peso molecular o la warfarina en el caso de dabigatrán y rivaroxabán, o significativamente menores para el apixabán (en el ensayo ARISTOTLE, la tasa de hemorragia mayor fue del 2,13% por año en el grupo de apixabán en comparación con el 3,09% por año en el grupo de warfarina, RR: 0,69; IC 95%: 0,60-0,80, p < 0,001)^{3,8}. En este sentido, las guías actuales de cardiología recomiendan el uso preferente de los ACOD frente a los AVK en los pacientes con fibrilación auricular no valvular⁹.

En conclusión, la anticoagulación es un factor predisponente para el desarrollo de hemorragia, incluyendo el origen

pulmonar. La sobredosificación, en el caso de los AVK, es un factor de riesgo importante de esta complicación, pero también hay que tener en cuenta otros factores que pueden incrementar el riesgo de sangrado. Los ACOD presentan ventajas con respecto a los AVK, aunque como cualquier tratamiento anticoagulante siempre conllevan un riesgo de sangrado por factores asociados al paciente.

Bibliografía

- Weinberger S. Etiology and evaluation of hemoptysis in adults. Uptodate. 2018.
- Perejón MN, Rodríguez MJ, Moreno I, Benítez J. Complicaciones del tratamiento con anticoagulantes orales en mayores de 65 años, a propósito de un caso. *European J Investiga*. 2014;4:113-20.
- Temboury F, Buform M, Cabrera-Bueno F. Nuevos anticoagulantes orales: manejo de las complicaciones hemorrágicas. *Cardiocre*. 2014;49:102-4.
- Korin J. Hemorragia por dicumarínicos: Incidencia, factores de riesgo y comparación con los nuevos anticoagulantes orales. *Medicina (Buenos Aires)*. 2012;72:419-24.
- García D, Esteve P, Palacios S, Baláz D, García C, Peris J, et al. Hemoptisis en pacientes anticoagulados no oncológicos en un hospital terciario. *Rev Clin Esp*. 2017;217:276 (Especc Congr).
- Mega JL, Braunwald E, Wiviott SD, Bassand JP, Bhatt DL, Bode C, et al. Rivaroxaban in patients with a recent acute coronary syndrome. *N Engl J Med*. 2012;366:9-19.
- Pollack CV, Reilly PA, van Ryn J, Eikelboom JW, Glund S, Bernstein RA, et al. Idarucizumab for dabigatran reversal - Full cohort analysis. *N Engl J Med*. 2017;377:431-41.
- Granger CB, Alexander JH, McMurray JJ, Lopes RD, Hylek EM, Hanna M, et al. Apixaban versus warfarin in patients with atrial fibrillation. *N Engl J Med*. 2011;365:981-92.
- Kirchhof P, Benussi S, Kotecha D, Ahlsson A, Atar D, Casadei B, et al. 2016 ESC Guidelines for the management of atrial fibrillation developed in collaboration with EACTS. *Eur Heart J*. 2016;37:2893-962.

Alicia Cerezo Lajas, María del Carmen Rodríguez Guzmán y Javier de Miguel Díez*

Servicio de Neumología, Hospital General Universitario Gregorio Marañón, Madrid, España

* Autor para correspondencia.

Correo electrónico: javier.miguel@salud.madrid.org (J. de Miguel Díez).

<https://doi.org/10.1016/j.arbres.2018.10.019>
0300-2896/

© 2018 SEPAR. Publicado por Elsevier España, S.L.U. Todos los derechos reservados.

Histoplasmosis aguda importada en un adolescente con sospecha de síndrome linfoproliferativo



Imported Acute Histoplasmosis in an Adolescent with Suspected Lymphoproliferative Syndrome

Estimado Director:

La histoplasmosis es una infección producida por *Histoplasma capsulatum*, un hongo dimórfico endémico en el continente americano y algunas zonas de África y Asia. En Europa se presenta principalmente como infección importada, habiendo casos autóctonos publicados en Italia y Turquía¹. En los últimos años, debido al aumento de los viajes a zonas endémicas y a la inmigración, su diagnóstico en zonas no endémicas ha aumentado, como ha ocurrido en España². Los casos importados suceden mayoritariamente en adultos jóvenes, siendo muy infrecuente en niños o adolescentes.

En un registro europeo¹, solo 4 de 118 casos se diagnosticaron en individuos menores de 20 años. Presentamos el caso de un adolescente inmunocompetente con histoplasmosis pulmonar aguda tras un viaje a México.

Se trata de un varón de 15 años previamente sano, con calendario vacunal completo, que consultó por fiebre de hasta 39,5 °C de 9 días de evolución. Había regresado 20 días antes de la Riviera Maya, donde había estado 10 días de turismo. Asociaba astenia, hiporexia, mialgias generalizadas y cefalea, junto con tos leve sin rinorrea. La exploración física fue normal. La analítica sanguínea mostró una discreta elevación de reactantes de fase aguda (PCR 2,8 mg/dL), sin otras alteraciones, siendo el hemocultivo estéril.

Se amplió el estudio con serologías (virus de Epstein-Barr, citomegalovirus, hepatitis A y B, VIH, *Toxoplasma*, *Entamoeba histolytica*, *Brucella*, *Borrelia*, dengue, parvovirus B19, *Echinococcus*, *Leishmania*, sífilis, *Legionella* y *Mycoplasma pneumoniae*) que resultaron negativas; antígeno de la malaria, gota gruesa, QuantiFERON® y cultivos de sangre, exudado faríngeo y orina negativos; cultivo viral

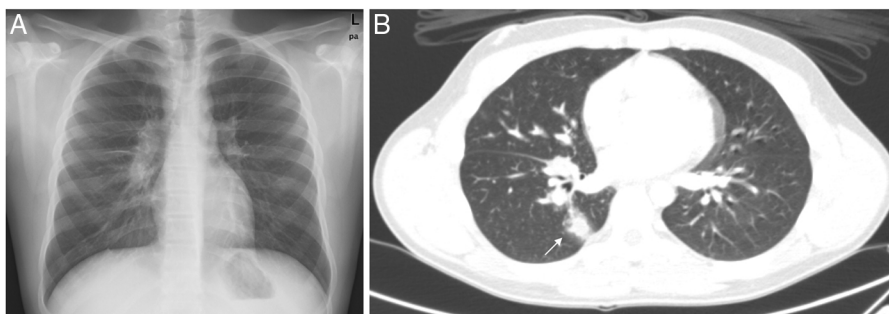


Figura 1. A) Radiografía de tórax: adenopatías hiliares bilaterales y paratraqueales. B) TAC de tórax: adenopatías mediastínicas e hiliares, fundamentalmente derechas. Nódulo parenquimatoso derecho de 15 mm (flecha) con halo en vidrio deslustrado y un tracto en conexión con el hilio.

en exudado nasofaríngeo negativo; Mantoux de 0 mm; frotis de sangre periférica normal. Serología de virus Zika IgG+/IgM- y PCR en sangre negativa. Serologías de hongos endémicos (*Blastomyces*, *Coccidioides*, *Histoplasma*, *Paracoccidioides*) negativas. En la ecografía abdominal destacaba una esplenomegalia de 15,6 cm, y en la radiografía de tórax presentaba un aumento de densidad a nivel paracardiaco derecho, compatible con una consolidación neumónica, iniciando tratamiento empírico con amoxicilina.

Debido a la persistencia de la fiebre (total de 14 días), fue valorado por cardiología (ECG y ecocardiografía) y oftalmología (fondo de ojo), sin objetivarse alteraciones. El paciente asoció a los síntomas iniciales sudoración profusa de predominio nocturno y pérdida de 3 kg de peso. A las 3 semanas del inicio del cuadro se repitieron las serologías de hongos endémicos; en la radiografía de tórax destacaban adenopatías hiliares bilaterales y paratraqueales (fig. 1A) y en la ecografía abdominal, un incremento de la esplenomegalia hasta 17 cm y adenopatías en el hilio hepático. Se realizó TAC toracoabdominal (fig. 1B), donde se evidenció un nódulo parenquimatoso derecho, junto con adenopatías hiliares y mediastínicas (paratraqueales derechas, ventana aortopulmonar, subcarinales y receso pleurocigoesofágico) voluminosas ipsilaterales. Ante la posibilidad de un síndrome linfoproliferativo, se realizó un lavado broncoalveolar y aspirado de la médula ósea a los 29 días del inicio de los síntomas. En ambas muestras, los estudios anatomopatológicos fueron normales, sin aislamientos en los cultivos fúngicos ni bacterianos, con PCR panfúngica (18S ARNr) y específica de *Aspergillus* y *Mycobacterium tuberculosis* negativas. Finalmente, se objetivó la seroconversión de los anticuerpos frente a *Histoplasma* mediante inmunodifusión en la segunda muestra extraída.

Ante el diagnóstico de histoplasmosis aguda y por la persistencia de los síntomas durante más de 4 semanas, se pautó tratamiento con itraconazol durante 6 semanas. En los controles sucesivos el paciente presentó resolución completa de los síntomas, junto con la normalización de las alteraciones radiológicas.

Hasta donde sabemos, se trata del primer caso pediátrico publicado de histoplasmosis en España. La infección ocurre por inhalación de las conidias durante actividades que impliquen contacto con la superficie contaminada. La gravedad depende de la intensidad de la exposición y del estado inmunológico del huésped, teniendo un amplio espectro clínico. En la mayoría de los individuos inmunocompetentes ocurre de forma asintomática. En el caso de las formas agudas sintomáticas en inmunocompetentes, suelen consistir en un cuadro seudogripal, con fiebre y tos, que se autolimita a las 2 semanas³. La presentación radiológica es muy inespecífica, con infiltrados reticulonodulares difusos, junto con adenopatías hiliares y mediastínicas. La forma más grave es la progresiva diseminada, que puede ocurrir tras una

infección aguda o debido a la reactivación de una infección pasada. Se produce por la diseminación hematogena del hongo en individuos inmunodeprimidos o en edades extremas de la vida.

En zonas no endémicas, la infección puede observarse en 2 tipos de poblaciones con diferente perfil clínico: viajeros e inmigrantes procedentes de zonas endémicas⁴. En España, la mayoría proceden de América Central y del Sur⁵. En el caso de los viajeros, es frecuente identificar una actividad de riesgo que implica exposición al hongo (espeleología, construcciones, excavaciones, etc.), suelen ser individuos inmunocompetentes y, en el caso de ser sintomáticos, se presenta como una infección pulmonar aguda iniciada dentro de los 2 meses de la exposición y que no suele ser grave. Puede ocurrir de forma agrupada en varios casos⁶. Nuestro paciente refirió haber realizado una excursión a cenotes durante el viaje, lo que explicaría la exposición de riesgo.

La confirmación diagnóstica se obtiene mediante el aislamiento del hongo, siendo muy infrecuente en las formas agudas. En estos casos, el diagnóstico microbiológico habitual suele ser serológico. Los anticuerpos frente a *Histoplasma* empiezan a detectarse a las 2-4 semanas de la infección, alcanzando una sensibilidad del 90%⁷, por lo que en casos sospechosos con una primera serología negativa, como el que presentamos, conviene repetirla posteriormente. Otras opciones diagnósticas incluyen el estudio anatomopatológico, la detección de antígeno (no disponible fuera de EE. UU.) o, más recientemente, mediante PCR, solo disponible en laboratorios de referencia. El tratamiento depende de la forma clínica, la gravedad y el estado inmunológico del individuo. La Sociedad de Enfermedades Infecciosas de EE. UU. (IDSA) recomienda el tratamiento en las formas pulmonares agudas moderadas o graves y en las leves cuyos síntomas se prolonguen más de 4 semanas⁸.

Debería considerarse el diagnóstico de histoplasmosis en viajeros procedentes de zonas endémicas con fiebre y síntomas respiratorios que han realizado actividades de riesgo, o tras el diagnóstico en otros acompañantes. Debido al curso autolimitado, es probable que se trate de una infección infraestimada en zonas no endémicas, siendo necesario un alto índice de sospecha.

Bibliografía

1. Ashbee HR, Evans EGV, Viviani MA, Dupont B, Chryssanthou E, Surmont I, et al. Histoplasmosis in Europe: Report on an epidemiological survey from the European Confederation of Medical Mycology Working Group. *Med Mycol.* 2008;46:57-65. Disponible en: <https://doi.org/10.1080/13693780701591481>.
2. Molina-Morant D, Sánchez-Montalvá A, Salvador F, Sao-Avilés A, Molina I. Imported endemic mycoses in Spain: Evolution of hospitalized cases, clinical characteristics and correlation with migratory movements, 1997-2014. *PLoS Negl Trop Dis.* 2018;12:e0006245. <http://dx.doi.org/10.1371/journal.pntd.0006245>.

3. Azar MM, Hage CA. Clinical perspectives in the diagnosis and management of histoplasmosis. *Clin Chest Med.* 2017;38:403-15, <http://dx.doi.org/10.1016/j.ccm.2017.04.004>.
4. Norman FF, Martín-Dávila P, Fortún J, Drona F, Quereda C, Sánchez-Sousa A, et al. Imported histoplasmosis: Two distinct profiles in travelers and immigrants. *J Travel Med.* 2009;16:258-62, <https://doi.org/10.1111/j.1708-8305.2009.00311.x>.
5. Buitrago MJ, Cuenca-Estrella M. Current epidemiology and laboratory diagnosis of endemic mycoses in Spain. *Enferm Infecc Microbiol Clin.* 2012;30:407-13, <http://dx.doi.org/10.1016/j.eimc.2011.09.014>.
6. Buitrago MJ, Bernal-Martínez L, Castelli MV, Rodríguez-Tudela JL, Cuenca-Estrella M. Histoplasmosis and paracoccidioidomycosis in a non-endemic area: A review of cases and diagnosis. *J Travel Med.* 2011;18:26-33, <http://dx.doi.org/10.1111/j.1708-8305.2010.00477.x>.
7. Wheat LJ. Improvements in diagnosis of histoplasmosis. *Expert Opin Biol Ther.* 2006;6:1207-21, <http://dx.doi.org/10.1517/14712598.6.11.1207>.
8. Wheat LJ, Freifeld AG, Kleiman MB, Baddley JW, McKinsey DS, Loyd JE, et al. Clinical practice guidelines for the management of patients with histoplasmosis: 2007 update by the Infectious Diseases Society of America. *Clin Infect Dis.* 2007;45:807-25. Disponible en: <https://doi.org/10.1086/521259>.

Julia García Mancebo, David Aguilera-Alonso*,
Elena María Rincón-López y María Luisa Navarro

*Sección de Enfermedades Infecciosas Pediátricas, Servicio de
Pediatria, Hospital General Universitario Gregorio Marañón, Madrid,
España*

* Autor para correspondencia.

Correo electrónico: davidaguilera1988@gmail.com
(D. Aguilera-Alonso).

<https://doi.org/10.1016/j.arbres.2018.11.001>
0300-2896/

© 2018 SEPAR. Publicado por Elsevier España, S.L.U. Todos los derechos reservados.