

the new lesions were metastases of the rectal tumor or corresponded to a new tumor (e.g., bone sarcoma with pulmonary and hepatic metastases), which would imply the need to change the treatment strategy. Biopsies of the bone lesion and a pulmonary nodule were performed, and showed metastatic adenocarcinoma with a tubuloacinar pattern (Fig. 1D).

Calcification of a pulmonary nodule is usually suggestive of its benign nature – such nodules are most commonly granulomas and less commonly hamartomas – but calcification and ossification can also occur in malignant lesions. Multiple pulmonary nodules have numerous etiologies, but the diagnostic possibilities are considerably reduced when these lesions show calcification. The main diagnostic considerations are calcified pulmonary metastases, amyloidosis, hyalinizing granulomas, epithelioid hemangioendothelioma, necrobiotic nodules, and multiple chondromas. Amyloidosis, in its nodular form, is usually asymptomatic. The definitive diagnosis is made by histopathology, on the basis of the finding of deposition of amyloid, which stains with Congo red and shows apple-green birefringence under polarized light. Hyalinizing granulomas are rare fibrotic pulmonary lesions, usually associated with autoimmune phenomena related mainly to exposure to mycobacterial or fungal antigens. Epithelioid hemangioendothelioma is a rare multifocal pulmonary neoplasm of endothelial origin. It is considered to be a sarcoma of low aggressiveness. Necrobiotic nodules can develop in patients with pneumoconiosis associated with rheumatoid arthritis. Calcification in pulmonary chondromas is a common radiological finding. The association of these chondromas with gastrointestinal stromal tumors and extra-adrenal paragangliomas is known as the Carney triad.<sup>1-3</sup>

The calcification of pulmonary metastases is very uncommon. The tumors that most commonly give rise to calcified metastases are sarcomas (osteosarcoma, chondrosarcoma, synovial sarcoma, and giant cell tumor of the bone), carcinomas (particularly mucinous and papillary adenocarcinomas), and treated metastatic choriocarcinoma. Several mechanisms are responsible for the calcification of metastases: bone formation in tumor osteoid in osteosarcoma; calcification and ossification of

tumor cartilage in chondrosarcoma; dystrophic calcification in papillary carcinoma of the thyroid, giant cell tumor of the bone, synovial sarcoma, and treated metastatic tumors; and mucoid calcification in mucinous adenocarcinoma of the gastrointestinal tract and breast. Calcification can develop in metastases of several other tumors after chemotherapy or radiotherapy, generally secondary to degeneration, hemorrhage, and necrosis.<sup>1,4,5</sup> Although tubular-type adenocarcinoma is not listed among the major causes of calcified metastases, the patient described here had undergone previous chemotherapy, which may have been the mechanism for calcification formation.

## Bibliografía

- Maile CW, Rodan BA, Godwin JD, Chen JTT, Ravin CE. Calcification in pulmonary metastases. *Br J Radiol.* 1982;55:108-13.
- Marchiori E, Souza JRAS, Franquet T, Müller NL. Diffuse high attenuation pulmonary abnormalities: a pattern-oriented diagnostic approach on high resolution CT. *AJR.* 2005;184:273-82.
- Marchiori E, Zanetti G, Hochegger B. Multiple calcified nodules. *J Bras Pneumol.* 2016;42:1.
- Seo JB, Im JG, Goo JM, Chung MJ, Kim MY. Atypical pulmonary metastases: spectrum of radiologic findings. *Radiographics.* 2001;21:403-17.
- Chan ED, Morales DV, Welsh CH, McDermott MT, Swartz MI. Calcium deposition with or without bone formation in the lung. *Am J Respir Crit Care Med.* 2002;165:1654-69.

Carla dos Santos Rossi<sup>b</sup>, Thiago Franchi Nunes<sup>a</sup>, Edson Marchiori<sup>c,\*</sup>

<sup>a</sup> Instituto de Tratamento do Câncer, Campo Grande, MS, Brazil

<sup>b</sup> Universidade Federal de Mato Grosso do Sul, Campo Grande, MS, Brazil

<sup>c</sup> Universidade Federal do Rio de Janeiro, Rio de Janeiro, Brazil

\* Corresponding author.

E-mail address: [edmarchiori@gmail.com](mailto:edmarchiori@gmail.com) (E. Marchiori).

<https://doi.org/10.1016/j.arbres.2018.09.011>

0300-2896/

© 2018 SEPAR. Published by Elsevier España, S.L.U. All rights reserved.

## Las alteraciones en el pico de fusión de las sondas de hibridación usadas para el genotipado en la deficiencia de alfa-1 antitripsina no siempre implican errores



### Changes in the Melting Point of Hybridization Probes Used for Genotyping in Alpha-1 Antitrypsin Deficiency Do Not Always Imply Errors

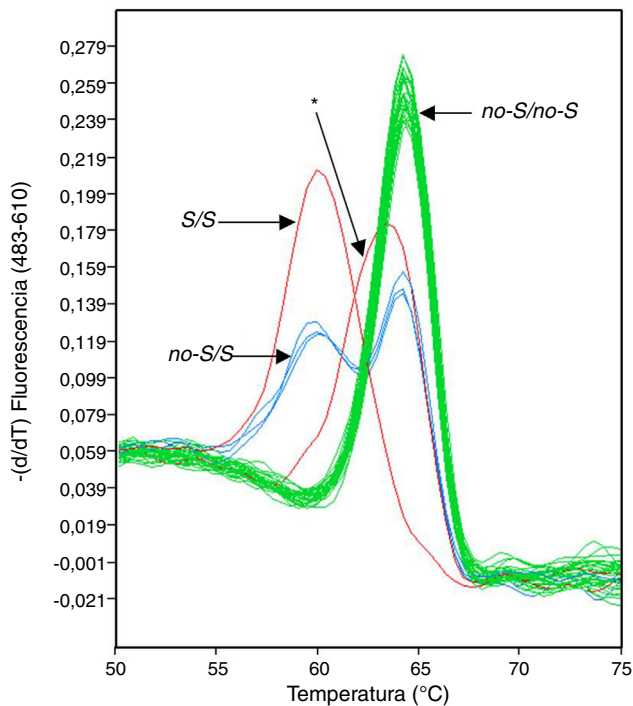
Estimado Director:

El análisis molecular del gen que codifica la alfa-1 antitripsina (AAT; gen *SERPINA1*) es la aproximación de referencia para la identificación de las variantes alélicas<sup>1</sup>. Entre los diferentes métodos moleculares que pueden emplearse para este fin se encuentran las denominadas sondas de hibridación o *HybProbes*<sup>2</sup>, las cuales permiten realizar un seguimiento de la PCR a tiempo real y, una vez terminado el proceso de amplificación, obtener información sobre las variantes genéticas presentes en una determinada región dentro del amplicón. Se trata de un ensayo de genotipado homogéneo, es decir, todo el proceso ocurre en un solo tubo sin manipulaciones adicionales entre el inicio del ensayo y la observación de los resultados. Sin embargo, aunque es una técnica muy segura, en ocasiones

podemos encontrarnos con errores sobre todo en la interpretación de los resultados<sup>3</sup>.

En el transcurso de un análisis centrado en la prevalencia de las variantes *no-S/S* y *no-Z/Z* del gen *SERPINA1* en una población clínica de La Palma (Islas Canarias, España), con una muestra de 1.510 pacientes reclutados para este estudio independientemente del motivo que les llevó a la consulta de neumología, se detectaron 7 sujetos en los que las sondas *HybProbe* diseñadas para identificar las variantes *no-S/S* producían un pico de fusión desplazado con respecto a los picos normalmente registrados (fig. 1). En estos 7 pacientes se habían diagnosticado diversas patologías respiratorias, como enfermedad pulmonar intersticial difusa, síndrome de apnea-hipopnea del sueño o enfermedad pulmonar obstructiva crónica.

Para descartar un error en el proceso de genotipado debido a diferencias en la concentración salina de las 7 muestras de ADN afectadas, estas se volvieron a preparar y analizar, pero el software de genotipado de la plataforma de PCR a tiempo real (*LightCycler 480*) seguía asignando estas muestras a un grupo de genotipo diferente a los definidos por los estándares, utilizando los valores umbrales de similitud y resolución por defecto de la aplicación informática. El examen de las temperaturas de fusión indicaba una clara diferenciación entre los picos de fusión de



**Figura 1.** Análisis de fusión con sondas *HybProbe* diseñadas para detectar las variantes *no-S* y *S* en el gen *SERPINA1*. Se señalan con flechas los grupos genotípicos reconocidos por el software de análisis. El asterisco indica el pico de fusión anómalo.

las 7 muestras (media = 63,21 °C; DE = 0,05) y los picos de fusión más cercanos correspondientes a muestras con genotipo *no-S/no-S* (media = 64,18 °C; DE = 0,26; n = 71).

Estos resultados sugerían que el gen *SERPINA1* en los individuos implicados presentaba alguna mutación diferente a la *S* (c.863A>T; p.Glu264Val) en la región cubierta por las sondas de genotipado. Una candidata es la mutación c.839A>T (p.Asp256Val), una variante deficitaria grave con implicaciones clínicas que define, dependiendo del fondo genético, a los alelos *Pi\*P<sub>lowell</sub>*, *Pi\*P<sub>duarte</sub>* y *Pi\*Y<sub>barcelona</sub>*<sup>4-6</sup>. Esta posibilidad quedó descartada cuando se comprobó que el nivel sérico de AAT en los 7 pacientes se encontraba en el intervalo 93,5-167 mg/dl. Aun no habiendo indicios de deficiencia grave en AAT en estos pacientes, decidimos seguir indagando en la que parecía la variante genética rara más frecuente en nuestra muestra clínica. En este sentido, en 3 de los 7 pacientes se amplificó la región codificadora del gen *SERPINA1* y los intrones correspondientes, en forma de dos amplicones solapantes que fueron secuenciados. Este análisis reveló que los tres pacientes portaban en heterocigosis la mutación c.840T>C (p.Asp256Asp), precisamente en la región a la que se une la sonda ancla usada para detectar las variantes *no-S/S*. Además, uno de estos pacientes era heterocigótico para la mutación c.774G>A (p.Lys236Lys). Estas variantes mutantes parecen no ser deficitarias, ya que los niveles de AAT medidos en los pacientes *Pi\*MM<sub>D566D</sub>* (166 y 142 mg/dl) y en el paciente *Pi\*SM<sub>D566D</sub>* (125 mg/dl) encajan perfectamente en el intervalo de referencia para individuos con genotipo *Pi\*MM* o *Pi\*MS*<sup>7</sup>. Esta observación es predecible, pues se trata de dos mutaciones que no cambian la secuencia de la proteína (mutaciones sinónimas), al igual que puede esperarse que no afecten al análisis del fenotipo de estos pacientes mediante isoelectroenfoque.

La mutación c.840T>C, en el fondo alélico normal M1-Val213, en combinación con la mutación c.1093G>A (p.Asp341Asn) conforman el alelo no deficitario *Pi\*P<sub>saint albans</sub>*<sup>4</sup>. Puesto que esta segunda mutación no se encuentra en los tres pacientes analizados, se descartó la presencia de dicho alelo en ellos. Debido a que la PCR convencional amplifica simultáneamente los dos alelos del gen *SERPINA1*, no se pudo saber en qué fondo alélico normal se encontraban exactamente las mutaciones detectadas en estos pacientes. Sin embargo, sí se pudo deducir qué combinación de dichos fondos alélicos presentaba cada paciente. Interesantemente, hasta la fecha la mutación c.840T>C en el fondo M1-Ala213, o la combinación de las mutaciones c.840T>C y c.774G>A en el fondo M1-Val213, solamente han sido descritas en la población subsahariana de Sudáfrica, donde alcanzan frecuencias alélicas del 10,4 y del 4,3%, respectivamente<sup>8</sup>. Aunque su confirmación necesitaría el análisis de haplotipos, estos alelos subsaharianos podrían encontrarse en la población actual de la isla de La Palma y, presumiblemente, haberse incorporado a través de esclavos africanos traídos a la Isla de La Palma desde mediados del siglo XVI<sup>9</sup>.

### Agradecimientos

Los autores agradecen a Grifols International S.A. la financiación de este trabajo de investigación.

### Bibliografía

1. Blanco I, Lara B. Déficit de alfa-1 antitripsina: fisiopatología, enfermedades relacionadas y tratamiento. Barcelona: Respira-Fundación Española del Pulmón-SEPAR; 2016.
2. Lay MJ, Wittwer CT. Real-time fluorescence genotyping of factor V Leiden during rapid-cycle PCR. Clin Chem. 1997;43:2262-7.
3. Rodríguez-Frías F, Vila-Auli B, Homs-Riba M, Vidal-Pla R, Calpe-Calpe JL, Jordi-Margalef R. Diagnóstico del déficit de alfa 1-antitripsina: limitaciones de las pruebas de laboratorio de diagnóstico rápido. Arch Bronconeumol. 2011;47:415-7.
4. Holmes MD, Brantly ML, Crystal RG. Molecular analysis of the heterogeneity among the P-family of alpha-1-antitrypsin alleles. Am Rev Respir Dis. 1990;142:1185-92.
5. Hildesheim J, Kinsley G, Bissell M, Pierce J, Brantly M. Genetic diversity from a limited repertoire of mutations on different common allelic backgrounds: alpha-1-antitrypsin deficiency variant *P<sub>duarte</sub>*. Hum Mut. 1993;2: 221-8.
6. Jordi R, Rodríguez F, Miravittles M, Vidal R, Cotrina M, Quer J, et al. Identification and molecular characterization of the new alpha-1-antitrypsin deficient allele *PI Y Barcelona* (Asp256→Val and Pro391→His). Mutation in brief no. 174. Hum Mutat. 1998;12:213.
7. Donato LJ, Jenkins SM, Smith C, Katzmann JA, Snyder MR. Reference and interpretive ranges for alpha-1-antitrypsin quantitation by phenotype in adult and pediatric populations. Am J Clin Pathol. 2012;138:398-405.
8. Hayes VM. Genetic diversity of the alpha-1-antitrypsin gene in Africans identified using a novel genotyping assay. Hum Mutat. 2003;22:59-66.
9. Lobo Cabrera M. Esclavitud y azúcar en Canarias. Coimbra: Escravos com e sem açúcar; 1996. p. 103-17.

José María Hernández Pérez<sup>a</sup> y José Antonio Pérez Pérez<sup>b,\*</sup>

<sup>a</sup> Sección de Neumología, Hospital General de La Palma, Breña Alta, Santa Cruz de Tenerife, España

<sup>b</sup> Instituto Universitario de Enfermedades Tropicales y Salud Pública de Canarias, Universidad de La Laguna, Área de Genética, San Cristóbal de la Laguna, Santa Cruz de Tenerife, España

\* Autor para correspondencia.

Correo electrónico: joanpere@ull.edu.es (J.A. Pérez Pérez).

<https://doi.org/10.1016/j.arbres.2018.09.009>  
0300-2896/

© 2018 SEPAR. Publicado por Elsevier España, S.L.U. Todos los derechos reservados.