

Imagen Clínica

Pseudoaneurisma de la arteria bronquial tras lobectomía superior derecha. Un caso excepcional

Bronchial Artery Pseudoaneurysm After Right Upper Lobectomy. An Exceptional Case

Paloma Rofso Raboso*, José Luis García Fernández y Ramón Moreno Balsalobre

Servicio de Cirugía Torácica, Hospital Universitario de La Princesa, Madrid, España

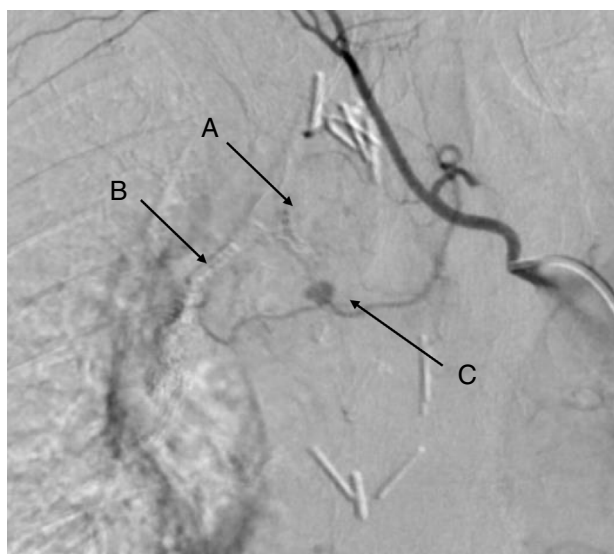


Figura 1. Arteriografía pulmonar: A) Sutura bronquial. B) Sutura de la cisura. C) Pseudoaneurisma de la primera rama de la arteria bronquial.

Mujer de 65 años a la que se realizó una lobectomía superior derecha por cirugía videoasistida. A los 60 días del alta la paciente consulta por esputos hemoptoicos frescos en las últimas 48 h. En la radiografía de tórax y en la angio-TC se aprecian cambios

posquirúrgicos habituales. Se realiza fibrobroncoscopia donde se objetiva sangrado leve pero activo a través de la sutura del muñón bronquial. No se observa fístula. Dados los hallazgos endoscópicos se realiza una arteriografía pulmonar (fig. 1) en la que se diagnostica de pseudoaneurisma de la primera rama de la arteria bronquial. Al intentar la cateterización supraselectiva de la misma para su embolización el pseudoaneurisma se trombosa. Se decide manejo conservador.

La paciente no ha vuelto a presentar hemoptisis y realiza seguimiento en nuestro centro según el protocolo habitual.

Los pseudoaneurismas de arterias bronquiales son entidades poco frecuentes, más aún en el caso de los pseudoaneurismas tras lobectomía. En su mayoría son asintomáticos¹, aunque en nuestra paciente comenzó con hemoptisis dada su proximidad y drenaje hacia el bronquio suturado. El diagnóstico se realiza por angio-TC o arteriografía en nuestro caso dado el pequeño tamaño. La arteriografía es la técnica diagnóstica más sensible y específica permitiendo a su vez el tratamiento² mediante embolización.

Bibliografía

1. Kaufman C, Kabutey NK, Sgroi M, Kim D. Bronchial artery pseudoaneurysm with symptomatic mediastinal hematoma. *Clin Imaging*. 2014;38:536–9.
2. Cearlock JR, Fontaine AB, Urbaneja A, Spigos DG. Endovascular treatment of a posttraumatic bronchial artery pseudoaneurysm. *J Vasc Interv Radiol*. 1995;6:495–6.

* Autor para correspondencia.
Correo electrónico: rofsopaloma@gmail.com (P. Rofso Raboso).