

Imagen Clínica

La tomografía computarizada de alta resolución y la fibrobroncoscopia en el estudio del asma grave

High Resolution Computed Tomography and Fiberoptic Bronchoscopy in the Study of Severe Asthma

David Clofent^a, Irene Sansano^b e Iñigo Ojanguren^{a,b,c,*}

^a Servicio de Neumología, Departamento de Medicina, Hospital Universitario Vall d'Hebron, Universidad Autónoma de Barcelona, Barcelona, España

^b Servicio de Anatomía Patológica, Hospital Universitario Vall d'Hebron, Universidad Autónoma de Barcelona, Barcelona, España

^c CIBER Enfermedades Respiratorias (CIBERES), Instituto de Salud Carlos III, Madrid, España



Mujer de 73 años que en el año 2012 comenzó con una clínica de disnea de esfuerzo, sibilantes y episodios de bronquitis aguda recidivante. Se realizó una espirometría forzada que reveló FVC: 1,58 l (62%), FEV₁: 1,17 l (64%), FEV₁/FVC: 0,73 con una prueba broncodilatadora que mostraba un cambio significativo en la FVC. La radiografía de tórax no mostró hallazgos patológicos. Con el diagnóstico de asma se inició tratamiento con corticosteroides inhalados con escasa respuesta clínica.

Derivada a neumología en 2016 con un probable diagnóstico de asma grave se realizó una nueva espirometría forzada que reveló FVC: 1,54 l (61%); FEV₁: 1,04 l (57%), FEV₁/FVC: 0,67. En este contexto se realizó una tomografía computarizada de alta resolución (TCAR) de tórax, que mostró una imagen de densidad calcio en el bronquio lobar inferior derecho con una pequeña atelectasia distal a la misma. Una fibrobroncoscopia confirmó la presencia de un cuerpo extraño que se logró extraer con fórceps, pese a una importante inflamación de la mucosa bronquial adyacente. La paciente fue incapaz de recordar ningún posible episodio de aspiración que pudiera estar relacionado. El estudio anatomopatológico fue compatible con un fragmento de tejido óseo (fig. 1). Tras la extracción del mismo, la paciente presentó la resolución de la sintomatología previa.

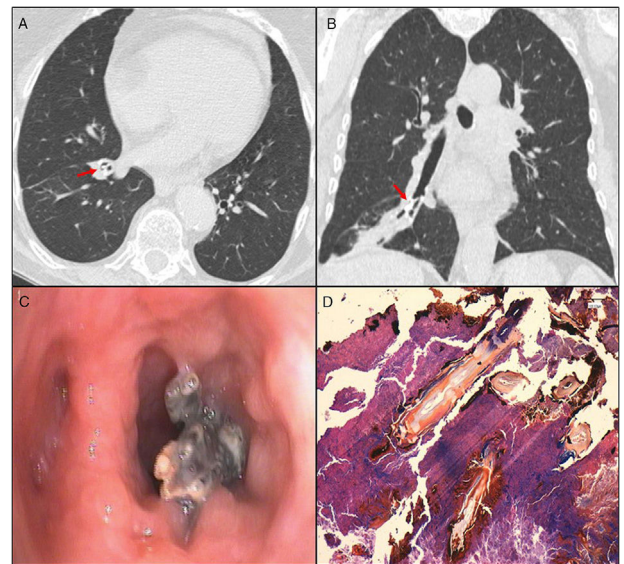


Figura 1. A) TCAR torácico, corte axial: imagen cálcica en bronquio lobar inferior derecho. B) TCAR torácico, corte coronal. C) Imagen bronoscópica de cuerpo extraño. D) Imagen anatomopatológica compatible con tejido óseo.

* Autor para correspondencia.

Correo electrónico: iojangur@vhebron.net (I. Ojanguren).