

Imagen clínica

Hemangioendoteloma cérvico-mediastínico gigante de la vena subclavia



Giant Cervical and Mediastinal Hemangioendothelioma Arising from Subclavian Vein

María José Moyano-Rodríguez* y Florencio Quero-Valenzuela

Departamento de Cirugía Torácica, Hospital Universitario Virgen de las Nieves, Granada, España

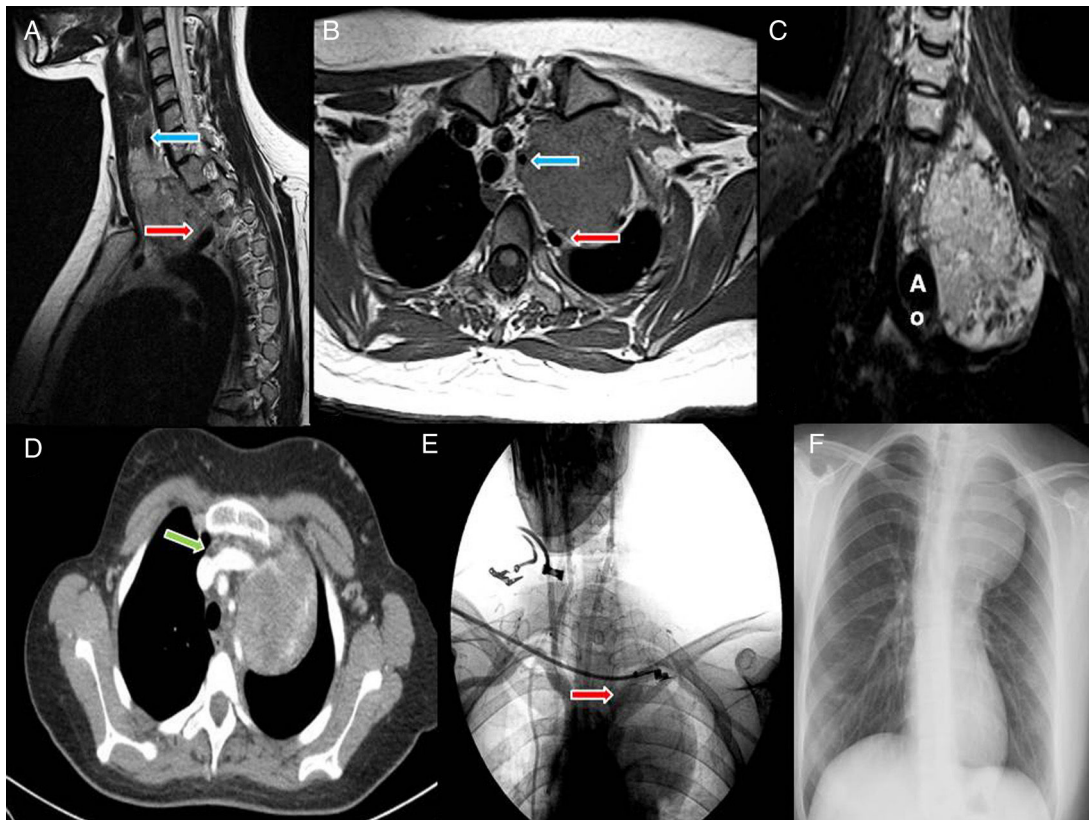


Figura 1. A y B) Desplazamiento medial y anteroposterior de la arteria carótida y de la arteria subclavia, respectivamente. C y F) Extensión cérvico-mediastínica tumoral (Ao: arco aórtico). D) Relación del tumor con el tronco arterial braquiocéfálico derecho. E) Gradiente de bajo flujo en vasos subclavios.

* Autor para correspondencia.
Correo electrónico: mj1989kul@gmail.com (M.J. Moyano-Rodríguez).

Mujer de 20 años con tumoración cervical izquierda de un año de evolución y edema en miembro superior izquierdo.

En la TAC se describe una masa de $6 \times 7 \times 11$ cm desde región tiroidea izquierda hasta hilio pulmonar, desplazando medialmente la arteria carótida interna y posteriormente la arteria subclavia, en contacto con el cayado aórtico y la arteria pulmonar (fig. 1D). En la RMN muestra realce con gadolinio (fig. 1A-C). En la angiografía de troncos supraaórticos existe un *stop* a nivel de vasos subclavios (fig. 1E).

El abordaje quirúrgico fue una combinación entre Dartevelle y Hemiclamshell. Se realizó ligadura de la vena yugular interna y el tronco venoso innominado. Se disecó y respetó la arteria subclavia y se procedió a la sección de la vena subclavia izquierda, origen de

la tumoración, sin realizar reconstrucción dado el origen venoso y trombosis crónica. La histología fue hemangioendotelioma de alto grado¹.

La evolución postoperatoria fue favorable con una estancia hospitalaria de 9 días, sin complicaciones.

La peculiaridad de nuestro caso es la rareza de este tipo de tumor y su forma presentación¹, así como la gran extensión anatómica y la complejidad quirúrgica para su resección completa.

Bibliografía

1. Patrini D, Scolamiero L, Khiroya R, Lawrence D, Borg E, Hayward M, et al. Mediastinal hemangioendothelioma: Case report and review of the literature. *Respir Med Case Rep.* 2017;22:19–23, <http://dx.doi.org/10.1016/j.rmcr.2017.05.005>