

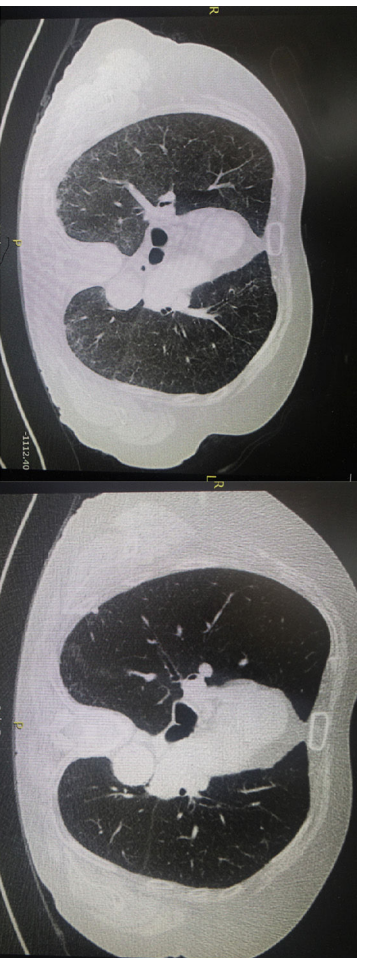Fig. 1. Left image: Chest CT scan showing diffuse bilateral areas of ground-glass opacity without architectural distortion, lymphadenopathy, or other abnormalities. Right image: Resolution of radiographic abnormalities after 3 months of withdrawal of MTX treatment.

2 and 3) in conjunction with 3 minor criteria (shortness of breath for <8 weeks, non-productive cough, and normal leukocyte count [$<15,000$ cells/mm³]). A complete resolution of pneumonitis was observed by CT scan at 3 months after MTX withdrawal and a course of systemic steroids. In the routine daily practice, diagnosis can be established by a compatible clinical history, radiological images of ground-glass opacities, and presence of lymphocytes and/or eosinophils and increased CD4/CD8 ratio in BAL samples. Lung biopsy is rarely necessary but pulmonary histology is characterized by alveolitis with epithelial cell hyperplasia and eventually, small granulomas and eosinophilic infiltration.

Bibliografía

- Chan ES, Cronstein BN. Mechanisms of action of methotrexate. *Bull Hosp Jt Dis.* 2013;71 Suppl 1:55–8.
- Herfarth HH, Kappelman MD, Long MD, Isaacs KL. Use of methotrexate in the treatment of inflammatory bowel diseases. *Inflamm Bowel Dis.* 2016;22:224–33.
- Feagan BG, Rochon J, Fedorak RN, Irvine EJ, Wild G, Sutherland L, et al. Methotrexate for the treatment of Crohn's disease. *N Engl J Med.* 1995;332:292–7.
- Conway R, Low C, Coughlan RJ, O'Donnell MJ, Carey JJ. Methotrexate use and risk of lung disease in psoriasis, psoriatic arthritis, and inflammatory bowel disease: systematic literature review and meta-analysis of randomised controlled trials. *BMJ.* 2015;350:h1269. <http://dx.doi.org/10.1136/bmj.h1269>
- Lateef O, Shakoor N, Balk RA. Methotrexate pulmonary toxicity. *Expert Opin Drug Saf.* 2005;4:723–30.
- Clarysse AM, Cathey WJ, Cartwright GE, Wintrobe MM. Pulmonary disease complicating intermittent therapy with methotrexate. *JAMA.* 1969;209:1861–4.
- Imokawa S, Colby TV, Leslie KO, Helmers RA. Methotrexate pneumonitis: review of the literature and histopathological findings in nine patients. *Eur Respir J.* 2000;15:373–81.
- Brechmann T, Heyer C, Schmiegel W. Methotrexate-induced pneumonitis in a woman with Crohn's disease [Article in German]. *Dtsch Med Wochenschr.* 2007;132:1759–62.
- Margagnoni G, Papi V, Aratari A, Triolo L, Papi C. Methotrexate-induced pneumonitis in a patient with Crohn's disease. *J Crohns Colitis.* 2010;4:211–4.
- Trivedi I, Raj R, Hanauer S. Hyperacute methotrexate pneumonitis in a patient with Crohn's disease. *Clin Gastroenterol Hepatol.* 2016;14:A29–30.
- D'Andrea N, Triolo L, Margagnoni G, Aratari A, Sanguinetti CM. Methotrexate-induced pneumonitis in Crohn's disease. Case report and review of the literature. *Multidiscip Respir Med.* 2010;5:312–9.
- Kozarek RA, Paterson DJ, Gelfand MD, Botoman VA, Ball TJ, Whiske KR. Methotrexate induces clinical and histologic remission in patients with refractory inflammatory bowel disease. *Ann Intern Med.* 1989;110:353–6.
- Fraser AG, Morton D, McGovern D, Travis S, Jewell DP. The efficacy of methotrexate for maintaining remission in inflammatory bowel disease. *Alliment Pharmacol Ther.* 2002;16:693–7.
- Lichtenstein GR, Hanauer SB, Sandborn WJ. The Practice Parameters Committee of the American College of Gastroenterology. Management of Crohn's disease in adults. *Am J Gastroenterol.* 2009;104:465–83.
- Alarcón GS, Kremer JM, Macaluso M, Weinblatt ME, Cannon GW, Palmer WR, et al. Risk factors for methotrexate-induced lung injury in patients with rheumatoid arthritis. A multicenter, case-control study. *Methotrexate-Lung Study Group. Ann Intern Med.* 1997;127:356–64.
- Arantza Sánchez ^a, Patricia Ramírez de la Piscina ^{a,*}, Ileana Duca ^a, Silvia Estrada ^a, Rosario Calderón ^a, Marta Salvador ^a, Elvira Delgado ^a, Francisco García Campos ^b

^a Service of Gastroenterology, Hospital Universitario de Álava (HUA),

Vitoria-Gasteiz, Álava, Spain

^b Digestive Unit, Vithas Hospital San José, Vitoria-Gasteiz, Álava, Spain

* Corresponding author.

E-mail address: patri_rami@hotmail.com (P. Ramírez de la Piscina).

<https://doi.org/10.1016/j.arbres.2018.01.033>
0300-2896/

© 2018 SEPAR. Published by Elsevier España, S.L.U. All rights reserved.

Amiloidosis pulmonar alveolo septal calcificada como manifestación inicial de mieloma múltiple



Calcified Alveolar Septal Pulmonary Amyloidosis as an Initial Manifestation of Multiple Myeloma

Estimado Director:

La amiloidosis sistémica es causada por el depósito extracelular de proteínas en forma de fibrillas, llamadas amiloide¹. Este proceso

causa daño funcional de los órganos involucrados, y si no es tratado, conduce a la muerte.

La afectación pulmonar es relativamente frecuente, pero raramente sintomática. Se puede presentar de 3 formas: nodular, traqueobronquial y alveolo septal difusa.

A continuación describimos el caso de una paciente de sexo femenino, de 65 años de edad, con antecedente de EPOC, exfumadora, que refiere presentar disnea progresiva de 6 meses de evolución, sin otro síntoma asociado. Al examen físico presentaba estertores crepitantes secos en ambas bases pulmonares. El hemograma y la bioquímica fueron normales. Se realizó un

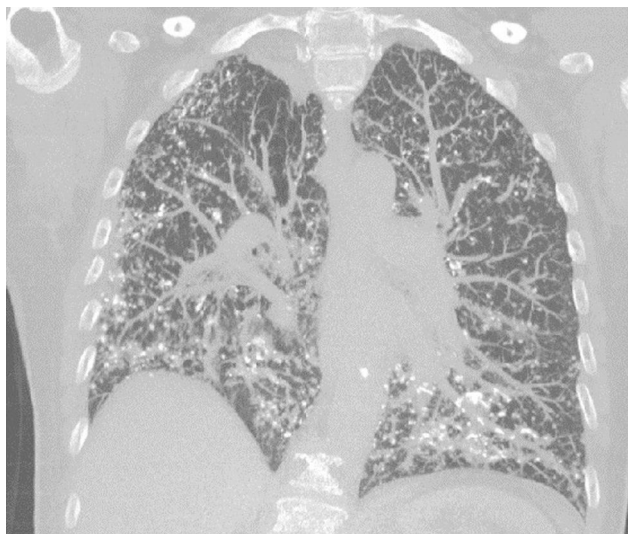


Figura 1. TAC alta resolución de tórax, corte coronal: infiltrado reticulonodular difuso, con calcificaciones en algunas de las lesiones.

ecocardiograma que fue normal. La espirometría mostró un defecto obstructivo severo (VEF_1 47%) con restricción moderada (CVF 61%). La capacidad de difusión para CO estaba severamente disminuida (17%). El test de la marcha de 6 min evidenció una caída significativa de la saturación de oxígeno, debiendo suspenderlo por disnea importante y una saturación de O_2 del 73%. Se realizó una tomografía axial computarizada (TAC) de tórax que mostró múltiples imágenes nodulillares, la mayoría densamente calcificadas, engrosamiento de septos interlobulillares de predominio periférico y en segmentos basales (fig. 1). Se realizó una biopsia de pulmón por videotoracoscopia, que informó la presencia de focos nodulares de metaplasia ósea.

Dos semanas posteriores a la biopsia, la paciente comienza con edemas de miembros inferiores, infrapatelares. Se constata en el laboratorio proteinuria de 3,6 g en 24 h e hipoalbuminemia de 2,8 g. Con diagnóstico de síndrome nefrótico se indica realizar biopsia renal la cual es compatible con amiloidosis AL, con cadena ligera lambda como precursora de amiloide. En sangre se constatan cadenas lambda de 723 mg/l (5,7-26). Se realiza biopsia de médula ósea que muestra el 40% de células plasmáticas, confirmando el diagnóstico de mieloma múltiple.

Frente a estos hallazgos se revisó nuevamente la biopsia de pulmón, la cual demostró ser positiva para rojo Congo y birrefringencia tanto en las paredes de vasos sanguíneos como en los septos alveolares, confirmando el compromiso pulmonar en forma de amiloidosis pulmonar alveolo septal.

Se inició tratamiento con bortezumib y glucocorticoides. Se repitió un ecocardiograma a los 2 meses del diagnóstico, que mostró un aumento de refringencia a nivel de miocardio y endocardio de ambos ventrículos, compatible con miocardiopatía infiltrativa. Un mes más tarde, la paciente fallece por descompensación cardíaca.

La amiloidosis pulmonar alveolo septal se caracteriza por el depósito de amiloide en septos alveolares y vasos sanguíneos. En general, forma parte del compromiso de la amiloidosis sistémica

AL, y con mayor frecuencia se debe al depósito de cadenas ligeras lambda. Distintas series de casos informan que el compromiso pulmonar alveolo septal está presente entre el 78 y el 90% de amiloidosis AL^{2,3}.

La amiloidosis pulmonar alveolo septal tiene una presentación clínica más severa que otros tipos de amiloidosis pulmonar, debido a que los depósitos involucran el intersticio y afectan el intercambio de gases. La forma de presentación es con disnea progresiva, no explicada por otra causa. Esto se refleja en las pruebas de función pulmonar que muestran un patrón restrictivo con una capacidad de difusión reducida de CO e hipoxemia en el esfuerzo⁴.

En la TAC de alta resolución se pueden encontrar opacidades reticulonodulillares, engrosamiento septal y, con menor frecuencia, opacificación en vidrio esmerilado, bronquiectasias de tracción y panalización⁵.

Histológicamente, el amiloide puede adoptar un patrón intersticial, nodular, difuso o a modo de placas. También se puede evidenciar en las paredes vasculares. Cuando adopta una disposición intersticial puede pasar desapercibido. Al igual que en este caso, pueden observarse calcificaciones y focos de hueso metaplásico⁶.

El tratamiento de esta enfermedad es el de la amiloidosis sistémica AL. Reducir la concentración de cadenas ligeras en sangre podría mejorar la disfunción orgánica⁷, sin embargo, no se han encontrado datos del impacto del tratamiento sobre el compromiso pulmonar.

Bibliografía

- Merlini G, Bellotti V. Molecular mechanisms of amyloidosis. *N Engl J Med*. 2003;349:583-96.
- Browning MJ, Banks RA, Tribe CR, Hollingworth P, Kingswood C, Mackenzie JC, et al. Ten years' experience of an amyloid clinic - A clinicopathological survey. *Q J Med*. 1985;54:213-27.
- Ussavarungsi K, Yi ES, Maleszewski JJ, Kurtin PJ, Dasari S, Theis JD, et al. Clinical relevance of pulmonary amyloidosis: An analysis of 76 autopsy-derived cases. *Eur Respir J*. 2017;49:1602313.
- Milani P, Basset M, Russo F, Foli A, Palladini G, Merlini G. The lung in amyloidosis. *Eur Respir Rev*. 2017;26:170046.
- Pickford H, Swensen S, Utz J. Thoracic cross-sectional imaging of amyloidosis. *AJR Am J Roentgenol*. 1997;168:351-5.
- Suster S, Moran CA. Diagnóstico en patología torácica. Madrid, España: Editorial Marbán. 2015:66-7. ISBN 978-84-7101-838-0.
- Palladini G, Lavatelli F, Russo P, Perlini S, Perfetti V, Bosoni T, et al. Circulating amyloidogenic free light chains and serum N-terminal natriuretic peptide type B decrease simultaneously in association with improvement of survival in AL. *Blood*. 2006;107:3854-8.

Gregorio V. Kevorkof^a, Enrique Oviedo^a, Martín Najo^a y Fernando A. Camporro^{b,*}

^a Servicio de Neumología, Clínica Universitaria Reina Fabiola, Universidad Católica de Córdoba, Córdoba, Argentina

^b Servicio de Clínica Médica, Clínica Universitaria Reina Fabiola, Universidad Católica de Córdoba, Córdoba, Argentina

* Autor para correspondencia.

Correo electrónico: fercam02@hotmail.com (F.A. Camporro).

<https://doi.org/10.1016/j.arbres.2018.01.005>

0300-2896/

© 2018 SEPAR. Publicado por Elsevier España, S.L.U. Todos los derechos reservados.