

- Tuck SA, Ramos-Barbón D, Campbell H, McGovern T, Karmouty-Quintana H, Martin JG. Time course of airway remodelling after an acute chlorine gas exposure in mice. *Respir Res*. 2008;9:61.
- Martin JG, Campbell HR, Iijima H, Gautrin D, Malo J-L, Eidelman DH, et al. Chlorine-induced injury to the airways in mice. *Am J Respir Crit Care Med*. 2003;168:568-74.
- Kurtz KM, Hamilton RG, Schaefer JA, Adkinson NF. A hooded exposure chamber method for semiquantitative latex aeroallergen challenge. *J Allergy Clin Immunol*. 2001;107:178-84.
- Vandenplas O, Suojalehto H, Aasen TB, Baur X, Burge PS, De Blay F, et al. Specific inhalation challenge in the diagnosis of occupational asthma: consensus statement. *Eur Respir J*. 2014;43:1573-87.
- Thickett KM, McCoach JS, Gerber JM, Sadhra S, Burge PS. Occupational asthma caused by chloramines in indoor swimming-pool air. *Eur Respir J*. 2002;19:827-32.
- D'Alessandro A, Kuschner W, Wong H, Boushey HA, Blanc PD. Exaggerated responses to chlorine inhalation among persons with nonspecific airway hyperreactivity. *Chest*. 1996;109:331-7.
- Sastre J, Madero MF, Fernández-Nieto M, Sastre B, del Pozo V, Potro MG del, et al. Airway response to chlorine inhalation (bleach) among cleaning workers with and without bronchial hyperresponsiveness. *Am J Ind Med*. 2011;54:293-9.

Iñigo Ojanguren^{a,b}, Yves Cloutier^c, Simone Chaboillez^a, Catherine Lemiere^{a,*}

^a Centre intégré universitaire de santé et des services sociaux du Nord-de-l'Île-de-Montréal, Hôpital du Sacré-Cœur de Montréal, Université de Montréal, Montréal, Quebec, Canada

^b CIBER Enfermedades Respiratorias (CIBERES), Instituto de Salud Carlos III, Madrid, Spain

^c Institut de Recherche Robert Sauvé en Santé et Sécurité au Travail, Canada

* Corresponding author.

E-mail address: catherine.lemiere@umontreal.ca (C. Lemiere).

<https://doi.org/10.1016/j.arbres.2017.11.005>

0300-2896/

© 2017 SEPAR. Published by Elsevier España, S.L.U. All rights reserved.

Ácido tranexámico nebulizado como alternativa de tratamiento en la hemorragia pulmonar



Nebulized tranexamic acid as a therapeutic alternative in pulmonary hemorrhage

Estimado Director:

La hemorragia pulmonar es una entidad potencialmente mortal que en ocasiones requiere una intervención inmediata para detener el sangrado. Cuando el sangrado no es identificable, por ejemplo, en la hemorragia alveolar, las opciones terapéuticas son limitadas e incluyen la corrección de los defectos de la coagulación junto con tratamiento de soporte vital según necesidades¹⁻³.

En este contexto, el ácido tranexámico (AT), un agente antifibrinolítico sintético, ha sido aprobado en el tratamiento o profilaxis de episodios hemorrágicos en pacientes con trastornos de la coagulación por vía oral o intravenosa. Su eficacia en el control del sangrado local de tejido mucoso (nariz, colon, recto y boca) llevó a evaluar su actividad en el sangrado pulmonar de diferentes etiologías⁴⁻⁶.

Presentamos el caso de un varón de 18 años, diagnosticado de hemosisiderosis pulmonar idiopática, que había seguido varias líneas de tratamiento y en la actualidad se encontraba en tratamiento con corticoides, hidroxilcloroquina e inmunoglobulinas.

Ingresó en la UCI por un cuadro de disnea y hemoptisis franca, que requirió de intubación orotraqueal por insuficiencia respiratoria global. La radiografía de tórax mostró infiltrados bilaterales con anemia de hasta 2 g/dl de hemoglobina. Se realizó broncofibroscopia, observándose la mucosa bronquial tapizada de sangre roja, refluendo esta desde ambos lóbulos inferiores. Se inició tratamiento antimicrobiano de amplio espectro y se aumentó dosis de corticoterapia a 1 mg/kg de peso/12 h.

En las siguientes horas el paciente presentó mala evolución, continuando la salida de contenido hemático por tubo orotraqueal. Se desarrolló nueva anemia de 1,5 g/dl de hemoglobina y mayor dificultad para la ventilación y oxigenación, con disminución de la distensibilidad pulmonar. La radiografía torácica evolucionó con aumento de condensaciones bilaterales parcheadas. Una nueva broncofibroscopia evidenció aspiración de sangre fresca proveniente de ambos lóbulos inferiores.

Ante el empeoramiento clínico y con la sospecha de un sangrado alveolar difuso se inició tratamiento con AT nebulizado en el tercer día de ingreso, manteniéndose tratamiento antimicrobiano y sedoanalgesia. Para la realización de las nebulizaciones se empleó el sistema kit 22 de Cirrus[®] 2 Nebuliser Breathing. Mediante este

sistema de nebulizaciones con un flujo del gas de 8 l/min, el 77% del volumen de salida incluirá partículas de menos de 5 µm de diámetro con un diámetro medio de masa (MMD) de 2,7 µm⁷.

La dosis de AT utilizado fue de 500 mg/5 ml/12 h, el tiempo que el enfermo permaneció con ventilación mecánica.

El enfermo presentó importante mejoría en los días sucesivos, sin nuevos episodios de sangrados ni anemia, mejorando la situación respiratoria, pudiendo ser retirada la sedación, desperando el paciente correctamente y pudiéndose progresar en el destete de la ventilación mecánica, siendo extubado en su noveno día de ingreso. La evolución, en términos de *compliance* pulmonar, PaO₂/FiO₂, anemia y necesidad de transfusión, durante los primeros 7 días en la UCI, momento en el que se inician maniobras de destete de la ventilación mecánica se muestra en la *figura 1*.

La hemorragia alveolar difusa, ya sea idiopática o asociada a trastornos hematológicos es una entidad con una tasa de mortalidad que oscila entre el 70 y el 90%^{8,9}.

El AT, un derivado sintético del aminoácido lisina, posee actividad anti-fibrinolítica porque se une al plasminógeno, bloqueando su unión a la fibrina y la activación subsecuente de la plasmina⁴.

Una revisión Cochrane identifica 2 ensayos clínicos que evalúan el uso de AT (Anchafibrin[®]) por vía oral y por vía intravenosa¹⁰. No hay evidencia suficiente para su recomendación, aunque pruebas limitadas indican que puede reducir la duración de la hemorragia. Sin embargo, un artículo de revisión de las series de pacientes publicadas concluye que, aunque no se puede dar una recomendación con evidencia fuerte, el AT puede reducir tanto la duración como el volumen de sangrado, con bajo riesgo de enfermedad tromboembólica a corto plazo (recomendación débil, 2 B)¹¹.

El fundamento fisiopatológico que justifica su administración inhalado en la hemorragia pulmonar podría ser el aumento de la actividad de factores anti-fibrinolíticos empobrecidos en aquellas localizaciones de sangrado continuado a lo largo del árbol bronquial. Los estudios que sugieren una efectividad superior cuando la administración del fármaco es local en lugar del tratamiento sistémico, justifican que dicha vía de administración traduzca una mejor y más duradera inhibición de la fibrinólisis, con menor absorción sistémica y por tanto una reducción en el riesgo de trombosis asociado con la absorción sistémica. De hecho, parece demostrado que la aplicación local de AT ha sido eficaz en el control del sangrado por diferentes causas sin observarse efectos adversos significativos^{12,13}.

Con los datos encontrados podría considerarse el AT un método efectivo, barato, seguro y fácil de administrar, capacidades que sugieren que podría ser considerado en el tratamiento de la

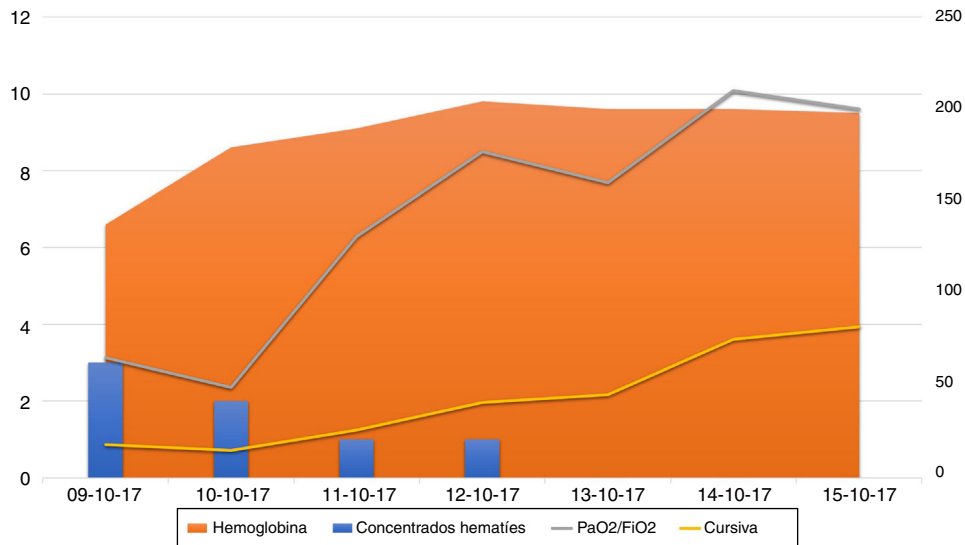


Figura 1. Curso evolutivo: se muestra la evolución en términos de anemia y necesidad de transfusión (número de concentrados de hemáties) en el eje vertical izquierdo de la figura. En el eje vertical derecho se muestra el evolutivo de la compliance pulmonar y la PaO₂/FiO₂ hasta el momento de iniciar maniobras de destete de la ventilación mecánica.

hemorragia pulmonar en salas de urgencias o incluso en plantas de hospitalización convencional.

No obstante, no puede deducirse una relación causa-efecto, ya que la evolución favorable pudiera ser debido a una resolución espontánea del caso, motivo por el cual consideramos que se necesitan estudios clínicos aleatorios prospectivos adicionales para evaluar el uso de AT en esta configuración, puesto que la duración y la dosis de tratamiento aún no está completamente aclarada.

Bibliografía

1. Khurshid I, Anderson LC. Non-infectious pulmonary complications after bone marrow transplantation. *Postgrad Med J.* 2002;78:257–62.
2. Wojno KJ, Vogelsang GB, Beschoner WE, Santos GW. Pulmonary hemorrhage as a cause of death in allogeneic bone marrow recipients with severe acute graft-versus-host disease. *Transplantation.* 1994;57:88–92.
3. Afessa B, Tefferi A, Litzow MR, Krowka MJ, Wylam ME, Peters SG. Diffuse alveolar hemorrhage in hematopoietic stem cell transplant recipients. *Am J Respir Crit Care Med.* 2002;166:641–5.
4. Mannucci PM. Hemostatic drugs. *N Engl J Med.* 1998;339:245–53.
5. Kondo M, Hotta T, Takemura S, Yoshikawa T, Fukumoto K. Treatment of ulcerative colitis by the direct administration of an antifibrinolytic agent as an enema. *Hepatology.* 1981;28:270–3.
6. McElligott E, Quigley C, Hanks GW. Tranexamic acid and rectal bleeding. *Lancet.* 1991;337:431.
7. Lipskaja J. Cirrus2 validation ID12706 - TRJL 5 02 2007.
8. Afessa B, Tefferi A, Litzow MR, Peters SG. Outcome of diffuse alveolar hemorrhage in hematopoietic stem cell transplant recipients. *Am J Respir Crit Care Med.* 2002;166:1364–8.
9. Raptis A, Mavroudis D, Suffredini AF, Mollndrem J, Rhee FV, Childs R, et al. High-dose corticosteroid therapy for diffuse alveolar hemorrhage in allogeneic bone marrow stem cell transplant recipients. *Bone Marrow Transplant.* 1999;24:879–83.
10. Prutsky G, Domecq JP, Salazar CA, Accinelli R. Antifibrinolytic therapy to reduce haemoptysis from any cause. *Cochrane Database of Systematic Reviews.* 2016;(Issue 11). Art. No.: CD008711.
11. Moen CA, Burrell A, Dunning J. Does tranexamic acid stop haemoptysis? *Interact CardioVasc Thorac Surg.* 2013;17:991–4.
12. Bjarlin C, Nilsson IM. Fibrinolytic activity in alveoli after tooth extraction. *Odontol Revy.* 1968;19:197–204.
13. Sindet-Pedersen S. Distribution of tranexamic acid to plasma and saliva after oral administration and mouth rinsing: A pharmacokinetic study. *J Clin Pharmacol.* 1987;27:1005–8.

Alejandro González-Castro^{a,*},
 Juan Carlos Rodríguez-Borregán^a, Enrique Chicote^a,
 Patricia Escudero^a y Diego Ferrer^b

^a Servicio de Medicina Intensiva, Hospital Universitario Marqués de Valdecilla, Santander, Cantabria, España
^b Servicio de Neumología, Hospital Universitario Marqués de Valdecilla, Santander, Cantabria, España

* Autor para correspondencia.
 Correo electrónico: e409@humv.es (A. González-Castro).

<https://doi.org/10.1016/j.arbres.2017.11.007>
 0300-2896/

© 2017 SEPAR. Publicado por Elsevier España, S.L.U. Todos los derechos reservados.