

trophil 5.59×10^9 , platelets count $197 \times 10^9/L$. Her serum sodium levels were 138 mEq/dL, and the blood urea nitrogen (BUN) and creatinine values were 20 mg/dL and 0.9 mg/dL respectively. C reactive protein (CRP) was 252 ng/ml, while procalcitonin was 78.7 $\mu\text{g/L}$. Arterial blood gas showed a pH of 7.30 and PaO_2 of 60 mmHg, PCO_2 46 mmHg, SaO_2 90%.

Initially, the patient was started empirically with broad-spectrum antibiotics: Vancomycin 1 g/12 h, Amikacin 1 g/12 g and Orvayl 500 mg/8 h. Blood culture, throat culture, blood fungal culture, acid-fast bacillus blood culture, and urine culture were all negative. Despite antibiotics therapy, patient was febrile up to 38°C , and in the absence of adequate laboratory as well as radiologically answer, therapy was changed into Meropenem 1 g/12 h and Orvayl 500 mg/8 h. On third day, patient was afebrile and feeling better. Her CRP was 9.7 ng/ml, white count $11.2 \times 10^9/L$, platelets $210 \times 10^9/L$. During the following days, the patient's condition, and laboratory parameters improved in parallel with the neutrophil count. She received above mentioned therapy for fourteen days after she was discharged in good condition and radiological finding. She was released from the hospital with recommended Propylthiouracil 50 mg twice daily. She was regularly checked up by endocrinologist and pulmonologist with no relapse of disease.

Antithyroid drugs, especially thioamides—including propylthiouracil, methimazole and carbimazole—have adverse hematological effects, ranging from mild leukopenia to agranulocytosis and aplastic anemia. Agranulocytosis, defined as a marked decrease in the number of granulocytes, frequently $<500/\mu\text{L}$, is a rare complication. Fever and sore throat are common symptoms of antithyroid drug induced agranulocytosis.³ Patients with an absolute neutrophil count $<100/\mu\text{L}$ tend to have a greater risk of infectious and fatal complications than do patients with a neutrophil count $>100/\mu\text{L}$. The mortality rate is greater in patients aged ≥ 65 years than in those aged <65 years.⁴

The lungs are the most common organ to be infected in febrile neutropenic patients. The chest radiograph is the standard initial investigation to look for pulmonary changes, but its sensitivity has been shown to be very low. High resolution computed tomography (HRCT) chest can detect the abnormality with a high degree of accuracy, as well as differentiate between different types of infections.⁵ It is extremely useful in early detection or exclusion of a focus of infection and characterization of the focus. Exact etiological diagnosis is not possible in most of the cases, but identification of broad category of infective causes itself is very important for the appropriate therapy. Previous studies have proven that the most common cause of febrile condition is *Pseudomonas aeruginosa*.⁵

Our case was different from previous described in literature, in its beginning, but similar in good prognosis after granulocyte colony-stimulating factor and empirical antibiotic therapy. However, the recovery time in our cases was slightly longer than in previous cases (14 vs. 6.8 days).⁶ Nowadays, more people are undergoing surgical treatment as a permanent solution.⁷

In conclusion, ATD-induced agranulocytosis is rare, but the severity of this possibly life-threatening condition means its management is essential to a good prognosis. Our case suggests that patients with antithyroid drug-induced agranulocytosis who present with severe infections should be treated empirically with broad-spectrum antibiotics with antipseudomonal activity.

Alternative way in patients with hyperthyroidisms is surgery or radioactive iodine which seem to be effective options to restore an euthyroid state. In fact, radioactive iodine was demonstrated as a successful option, with 88.8% of patients experiencing euthyroidism after treatment.

References

- Vicente N, Cardoso L, Barros L, Carrilho F. Antithyroid drug-induced agranulocytosis: state of the art on diagnosis and management. *Drugs RD*. 2017;17:91–6.
- Li KL, Huang HS, Wang PW, Lin JD, Juang JH, Liu RT, et al. Agranulocytosis associated with anti-thyroid drugs in patients with Graves' thyrotoxicosis: report of 11 patients. *Chang Gung Med J*. 1991;14:168–73.
- Cooper DS. Antithyroid drugs. *N Engl J Med*. 1984;311:1353–62.
- Pearce SH. Spontaneous reporting of adverse reactions to carbimazole and propylthiouracil in the UK. *Clin Endocrinol (Oxf)*. 2004;61:589–94.
- Andersohn F, Konzen C, Garbe E. Systematic review: agranulocytosis induced by nonchemotherapy drugs. *Ann Intern Med*. 2007;146:657–65.
- Tamai H, Mukuta T, Matsubayashi S, Fukata S, Komaki G, Kuma K, et al. Treatment of methimazole-induced agranulocytosis using recombinant human granulocyte colony stimulating factor (rhG-CSF). *J Clin Endocrinol Metab*. 1993;77:1356–60.
- Jukić T, Stančić J, Petric V, Kusić Z. Radioiodine versus surgery in the treatment of Graves' hyperthyroidism. *Lijec Vjesn*. 2010;132:355–60.

Biljana Lazovic^{a,c,*}, Vuk Andrejevic^a, Aleksandar Ivanovic^a, Vladimir Zugic^{b,c}

^a University Clinical Center "Zemun", Belgrade, Serbia

^b Clinic for Lung Diseases, Clinical Center of SERBIA, Belgrade, Serbia

^c School of Medicine, University of Belgrade, Serbia

* Corresponding author.

E-mail address: lazovic.biljana@gmail.com (B. Lazovic).

<https://doi.org/10.1016/j.arbres.2017.10.005>

0300-2896/

© 2017 SEPAR. Published by Elsevier España, S.L.U. All rights reserved.

Expresión de PD-L1 en muestras de cáncer pulmonar no microcítico obtenidas por EBUS-TBNA



PD-L1 Expression in a Non-Small Cell Lung Cancer Specimen Obtained by EBUS-TBNA

Estimado Director:

El cáncer pulmonar es la primera causa de muerte por cáncer en el mundo, tanto en hombres como mujeres, dando cuenta de 1,6

millones de muertes anualmente, y en Chile representa la segunda causa de muerte por cáncer^{1,2}. El cáncer pulmonar no microcítico (CPNM) corresponde al 85% de los cánceres pulmonares y desafortunadamente en hasta el 80% de los casos se diagnostica en etapas avanzadas, requiriendo terapia sistémica³. El tratamiento de estos pacientes ha tenido avances significativos en las últimas décadas con la aparición de terapias dirigidas contra mutaciones específicas de las células tumorales (conocidas como *targeted therapies*) y más recientemente con la inmunoterapia.

Una de las inmunoterapias más utilizadas son los anticuerpos monoclonales contra PD-1 o PD-L1. Su acción se basa en la capaci-

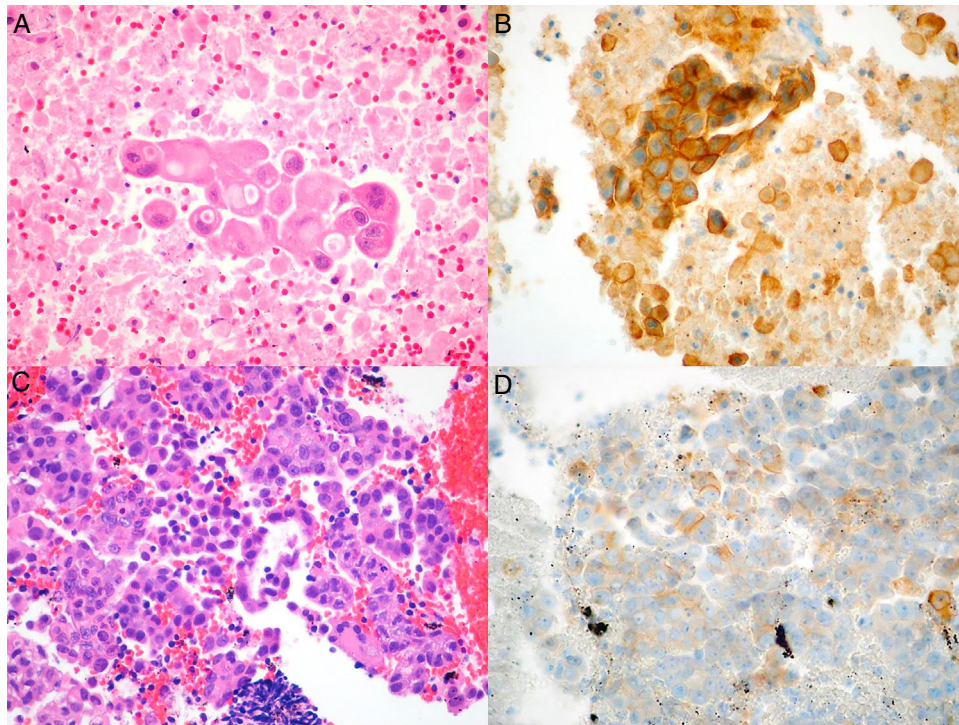


Figura 1. Imágenes microscópicas del tumor en muestras obtenidas por EBUS-TBNA y de las respectivas tinciones inmunohistoquímicas con anticuerpo anti-PD-L1 E1L3N. A) Adenocarcinoma (hematoxilina-eosina, 40×). B) Tinción de membrana > 50% de las células neoplásicas (PD-L1 E1L3N XP Rabbit mAb, 40×). C) Adenocarcinoma (hematoxilina-eosina, 40×). D) Tinción de membrana > 1% de las células neoplásicas (PD-L1 E1L3N XP Rabbit mAb, 40×).

dad de algunos tumores de evadir el sistema inmune mediante la expresión de PD-L1, ligando para una proteína llamada PD-1 (*programmed cell death protein 1*). Al producirse la unión entre PD-1 y PD-L1 se inhibe la activación del linfocito T y por tanto se inhibe la respuesta inmune normal contra células tumorales. Algunas de estas terapias ya están aprobadas en el tratamiento de cáncer pulmonar, con sobrevidas globales mayores que las obtenidas con quimioterapia tradicional⁴.

Uno de los desafíos más importantes del uso de inhibidores de PD-L1 radica en la capacidad de identificar a los pacientes adecuados. Entre los marcadores más utilizados están la expresión de PD-L1 en las células tumorales, expresión que se evalúa con técnicas de inmunohistoquímica. Pembrolizumab, por ejemplo, es un anticuerpo monoclonal anti-PD-1 aprobado para el tratamiento del CPNM que en terapia de primera línea requiere que al menos el 50% de las células tumorales expresen PD-L1, y en el caso de segunda línea, al menos el 1%⁵.

Los estudios que han permitido aprobar las terapias anti-PD-L1 se han realizado todos utilizando muestras grandes de tejido, ya sea biopsias excisionales o las llamadas *core biopsy*⁵⁻⁷. Esta no está siempre disponible en pacientes con CPNM, puesto que frecuentemente el diagnóstico se realiza con muestras más pequeñas obtenidas a través de punción por aguja asistida por endosonografía de vía aérea (EBUS-TBNA). Esta es una técnica mínimamente invasiva, que ha sido recomendada por múltiples sociedades como la técnica diagnóstica de elección en lesiones de vía aérea central o que requieren estadificación mediastínica^{8,9}. La utilidad de este tipo de biopsias para medir la expresión de PD-L1 no está clara y pudiera ser diferente en términos de precisión diagnóstica, fundamentalmente el número de células tumorales en estas muestras. El objetivo de la presente comunicación es reportar la factibilidad de la determinación de la expresión de PD-L1 en muestras de CPNM obtenidas mediante EBUS-TBNA.

Realizamos una revisión retrospectiva de todos los casos de CPNM en los cuales se solicitó estudio de PD-L1. Los casos fueron identificados a partir de la base de datos de Anatomía Patológica, e incluyó a todos los pacientes desde el 1 de julio de 2015, fecha desde la cual la técnica está disponible en nuestro centro, y hasta el 1 de junio de 2017. Este estudio fue aprobado por el comité de ética de nuestra institución. El diagnóstico histopatológico y el análisis de la expresión de PD-L1 fueron realizados por un patólogo experto en patología pulmonar. Se consideró que las muestras eran adecuadas para tinción de PD-L1 si presentaban más de 100 células neoplásicas evaluables. Las muestras que estaban fijadas en formaldehído al 4%, tamponadas e incluidas en parafina, se cortaron en fracciones de tejido de 4 µm de espesor y fueron teñidas con hematoxilina-eosina e incubadas con el anticuerpo monoclonal anti-PD-L1 (E1L3N[®]) XP[®] Rabbit mAb en sistema automatizado Benchmark ULTRA de Ventana (Roche), de acuerdo con las recomendaciones del fabricante. La evaluación de la expresión de PD-L1 se realizó en base a un recuento manual del porcentaje de células neoplásicas con tinción de membrana, fuese parcial o completa, independiente de su intensidad (fig. 1A-D).

De un total de 23 solicitudes de PD-L1, todas las muestras fueron adecuadas para estudio de PDL-1. De estos 23 casos, 18 correspondían a adenocarcinomas, 3 a escamosos, uno a adenoescamoso y uno a carcinoma no microcítico no especificado.

El promedio de edad fue de 70 años (rango 41-88), con mayoría de los pacientes (12/23, 52%) de sexo femenino. Las muestras correspondían a aspirados de linfonodos en 20 de 23 pacientes (87%) y el resto provenían de lesiones adyacentes a vía aérea central.

En los 23 casos analizados, se observaron 3 (13,04%) muestras que presentaban tinción de PD-L1 en > 50% de las células neoplásicas, 6 (26,08%) presentaban tinción entre 1-50%; y en 14 (60,86%) casos la tinción era < 1%. De los 14 casos con tinción < 1%, 11 no presentaban ninguna tinción. En la [tabla 1](#) se muestra el resul-

Tabla 1
Características de muestras sometidas a PD-L1 obtenidas mediante EBUS-TBNA

	n	(%)
Edad, promedio	69,5	
Origen de la muestra		
Linfonodo	20	87
Pulmón	3	13
Expresión PD-L1		
< 1%	3	13
1-10%	3	13
10-50%	3	13
50-100%	3	13
Sin expresión	11	47

tado de la tinción inmunohistoquímica anti-PD-L1 en las células neoplásicas.

Este estudio sugiere que en un alto porcentaje de casos las muestras obtenidas por EBUS-TBNA son adecuadas para evaluar la expresión de PD-L1 en células neoplásicas, de la misma forma que son útiles para la determinación de las mutaciones más frecuentes¹⁰. El porcentaje de muestras positivas, definido como tinción de más de un 50% de las células neoplásicas, fue de solo del 13% (IC 95%: 0,028-0,336), con una gran mayoría de casos que son negativos para la expresión de PD-L1. Al utilizar 1% como punto de corte de positividad, esta cifra sube al 26% (IC 95%: 0,10-0,48).

Existen escasos estudios que evalúan la expresión de PD-L1 en muestras obtenidas por EBUS-TBNA¹¹⁻¹². Las biopsias de mayor tamaño reportan positividad de PD-L1 de alrededor del 50%, con punto de cohorte > 50%^{7,13}. Si bien estas cifras parecen mayores que las observadas en nuestro grupo, esto pudiera ser solo producto del azar debido al número reducido de casos (esto se ve reflejado en el amplio intervalo de confianza). De existir realmente un número más bajo de muestras positivas para PD-L1, en comparación con las reportadas en la literatura, estas pudieran estar relacionadas con diferencias étnicas de nuestra población, así como también diferencias dadas por la técnica, por ejemplo, debido a la heterogeneidad tumoral.

Este es el primer estudio en Sudamérica que evalúa la factibilidad de medición de PD-L1 en muestras de EBUS-TBNA. Lamentablemente tiene las limitaciones del escaso número de pacientes y provenientes todos del mismo centro. Cabe señalar que, si bien es posible medir expresión de PD-L1 en muestras obtenidas por EBUS, desconocemos si la positividad en muestras obtenidas por aguja es representativa de la positividad en el tumor primario y, más importantemente, si son útiles para predecir respuesta a terapia. Estas preguntas deberán ser objeto de futuras investigaciones.

Bibliografía

1. Siegel RL, Miller KD, Jemal A. Cancer statistics, 2016. *CA Cancer J Clin.* 2016;66:7-30.

2. Defunciones y mortalidad por causas. Departamento de estadísticas e información en Salud, Chile [consultado 28 Jul 2017]. Disponible en: <http://www.deis.cl/defunciones-y-mortalidad-por-causas>
3. Molina JR, Adjei AA, Jett JR. Advances in chemotherapy of non-small cell lung cancer. *Chest.* 2006;130:1211-9.
4. Vachani A, Sequist LV, Spira A. AJRCCM: 100-year anniversary. The shifting landscape for lung cancer: Past, present, and future. *Am J Respir Crit Care Med.* 2017;195:1150-60.
5. Reck M, Rodríguez-Abreu D, Robinson AG, Hui R, Czoszi T, Fülöp A, et al., KEYNOTE-024 Investigators. Pembrolizumab versus chemotherapy for PD-L1- positive non-small-cell lung cancer. *N Engl J Med.* 2016;375:1823-33.
6. Brahmer J, Reckamp KL, Baas P, Crinò L, Eberhardt WE, Poddubskaya E, et al. Nivolumab versus docetaxel in advanced squamous-cell non-small-cell lung cancer. *N Engl J Med.* 2015;373:123-35.
7. Borghaei H, Paz-Ares L, Horn L, Spigel DR, Steins M, Ready NE, et al. Nivolumab versus docetaxel in advanced nonsquamous non-small-cell lung cancer. *N Engl J Med.* 2015;373:1627-39.
8. Silvestri GA, Gonzalez AV, Jantz MA, Margolis ML, Gould MK, Tanoue LT, et al. Methods for staging non-small cell lung cancer: Diagnosis and management of lung cancer, 3rd ed: American College of Chest Physicians evidence-based clinical practice guidelines. *Chest.* 2013;143 5 Suppl.:e2115-50S.
9. Vilmann P, Clementsen PF, Colella S, Siemsen M, de Leyn P, Dumonceau JM, et al. Combined endobronchial and esophageal endoscopy for the diagnosis and staging of lung cancer: European Society of Gastrointestinal Endoscopy (ESGE) Guideline, in cooperation with the European Respiratory Society (ERS) and the European Society of Thoracic Surgeons (ESTS). *Endoscopy.* 2015;47:545-59.
10. Fernandez-Bussy S, Labarca G, Pires Y, Caviades I, Burotto M. Molecular testing of EGFR, EGFR resistance mutation, ALK and ROS1 achieved by EBUS-TBNA in Chile. *Arch Bronconeumol.* 2017;53:172-4.
11. Sakakibara R, Inamura K, Tambo Y, Ninomiya H, Kitazono S, Yanagitani N, et al. EBUS-TBNA as a promising method for the evaluation of tumor PD-L1 expression in lung cancer. *Clin Lung Cancer.* 2017;18:527-34.
12. Lerner A, Yarmus L, Feller-Kopman D, Lee H, Oswiecimka J, Forde PM. PD-L1 assessment in FNA (EBUS) derived samples. *J Clin Oncol.* 2017;35 15 Suppl. Abstract 11615.
13. Herbst RS, Baas P, Kim DW, Felip E, Pérez-Gracia JL, Han JY, et al. Pembrolizumab versus docetaxel for previously treated, PD-L1-positive, advanced non-small-cell lung cancer (KEYNOTE-010): A randomised controlled trial. *Lancet.* 2016;387:1540-50.

Sebastián Fernandez-Bussy^{a,*}, Yumay Pires^b, Gonzalo Labarca^{c,d} y Macarena R. Vial^a

^a Unidad de Neumología Intervencionista, Clínica Alemana de Santiago-Universidad del Desarrollo, Santiago, Chile

^b Departamento de Anatomía Patológica, Clínica Alemana de Santiago-Universidad del Desarrollo, Santiago, Chile

^c Facultad de Medicina, Universidad San Sebastián, Concepción, Chile

^d Departamento de Medicina Interna, Complejo Asistencial Dr. Víctor Ríos Ruiz, Los Ángeles, Chile

* Autor para correspondencia.

Correo electrónico: sfernandezbussy@alemana.cl (S. Fernandez-Bussy).

<https://doi.org/10.1016/j.arbres.2017.10.008>

0300-2896/

© 2017 SEPAR. Publicado por Elsevier España, S.L.U. Todos los derechos reservados.