

Empiema *necessitatis* por *Corynebacterium jeikeium*: preguntas del s. XIX, respuestas del s. XXI



Empyema necessitatis caused by *Corynebacterium jeikeium*: 19th century questions, 21st century answers

Estimado Director:

El empiema *necessitatis* es una rara complicación de las infecciones pleurales cuando son tratadas de forma tardía o inadecuada. Consiste en la extensión de una colección purulenta desde la cavidad pleural hasta formar un absceso en la pared torácica a través de los tejidos subyacentes, llegando a fistulizar a la piel^{1,2}. La mayoría de los casos son secundarios a infección por *Mycobacterium tuberculosis*, aunque con menor frecuencia se han descrito por otros microorganismos, como *S. pneumoniae*, *Staphylococcus*, bacilos gramnegativos e infecciones polimicrobianas¹. Presentamos un caso de empiema *necessitatis*, de tratamiento complejo, exclusivamente médico, producido por *Corynebacterium jeikeium*, en nuestro conocimiento el primer caso de estas características descrito en la literatura.

Varón de 84 años, con antecedentes de TBC pulmonar a los 20 años tratada con colapsoterapia. Consultó por tumoración dolorosa en hemitórax inferior derecho, junto al hipocondrio, acompañado de disnea, tos no productiva y fiebre de 38,2 °C. A la exploración destacaba una zona eritematosa, tumefacta y dolorosa de 8 cm de tamaño en la línea media axilar inferior (fig. 1A). A la auscultación presentaba semiología de derrame pleural derecho. La Rx de tórax mostró derrame pleural derecho encapsulado con paquipleuritis extensa y pérdida de volumen con imagen de coraza calcificada, de unos 14 × 8 cm y bronquiectasias. La TAC torácica mostró la colección pleural, con calcio, nivel hidroaéreo y una lesión de partes blandas en la pared torácica baja de 8,2 × 7 cm, de contenido líquido. La lesión se introducía a través del espacio intercostal hacia el espacio subfrénico derecho (fig. 1B). Se identificó la comunicación entre la porción más caudal y anterior de la zona de paquipleuritis y la masa referida. La fibrobroncoscopia (FB) descartó fistula broncopleural. Se realizó drenaje de ambas colecciones mediante incisión y extrusión del material purulento del absceso de pared torácica y tubo de drenaje torácico 22 F, con drenaje total de 2.400 ml de pus, con instilación diaria de uroquinasa y mechado del absceso para su cierre por segunda intención. Los cultivos del líquido pleural y de la FB fueron repetidamente negativos para micobacterias, bacterias aerobias y anaerobias. El paciente fue tratado mediante amoxicilina-clavulánico, inicialmente por vía intravenosa y por vía oral hasta completar 3 meses, quedando el

paciente asintomático. El control radiológico mostró resolución del derrame pleural, incluso desaparición de parte del componente de paquipleuritis y curación del absceso cutáneo. Siete meses más tarde, el paciente acude espontáneamente por malestar general y recidiva del absceso cutáneo, aunque de menor tamaño que el inicial. La Rx evidenció recidiva del empiema. La toracocentesis mostró pus de similares características y crecimiento de una bacteria aeróbica, grampositiva, catalasa+ identificada como *Corynebacterium jeikeium*. El antibiograma mostró solo sensibilidad a eritromicina, vancomicina y clindamicina y patrón de multiresistencia. Mediante aguja de Verres se drenaron 800 ml de la cavidad pleural y se efectuaron curas locales del absceso. Tras el tratamiento ambulatorio con claritromicina 1 g/24 h y clindamicina 300 mg/8 h el paciente presentó resolución clínica y radiológica, sin precisar ingreso hospitalario.

Actualmente el empiema *necessitatis* es una complicación rara del empiema pleural, tras extenderse hasta formar un absceso en la pared torácica a través de los tejidos adyacentes y fistulizando a la piel. Su localización más frecuente es el tejido subcutáneo de la pared torácica entre la línea medio clavicular y la axilar anterior³, aunque se han descrito al esófago, tejido blando paravertebral, retroperitoneo, pericardio o ingle. En la era pre-antibiótica el empiema *necessitatis* era ya una complicación poco frecuente (10%). *Mycobacterium tuberculosis* era responsable del 75% de los casos¹, aunque su crecimiento en cultivos es solo de un 10-40%¹. Otras causas descritas menos frecuentes son las infecciones piógenas (*Staphylococcus aureus*, *S. pneumoniae*, bacilos gramnegativos), actinomicosis, neoplasias^{1,2,4}, o por complicaciones tras traumatismos torácicos³, posneumonectomía o postoracoplastia⁵. La sospecha clínica y la radiología es básica. La TAC nos confirma el diagnóstico y permite valorar la continuidad de la colección entre la pared torácica y el espacio pleural revelando, como en nuestro caso, una masa extrapleural en la pared torácica, además de los hallazgos en la cavidad pleural. Igualmente, la ecografía torácica nos permite evaluar con facilidad ambas lesiones, así como su evolución, evitando irradiación innecesaria. *Corynebacterium jeikeium* es una bacteria aeróbica grampositiva que en raras ocasiones causa infecciones oportunistas⁶. Se han descrito casos de bacteriemia, septicemia, endocarditis, osteomielitis, pero hasta el momento no se había descrito como causante de empiema *necessitatis*.

Aunque el tratamiento de una cavidad torácica cronicada, excluida del resto del tórax y sin posibilidad de ser ocupada por parénquima pulmonar debería ser una toracostomía abierta con un amplio drenaje y cierre por segunda intención, en nuestro caso se trató de forma conservadora, dada la edad avanzada y enfermedad de base.

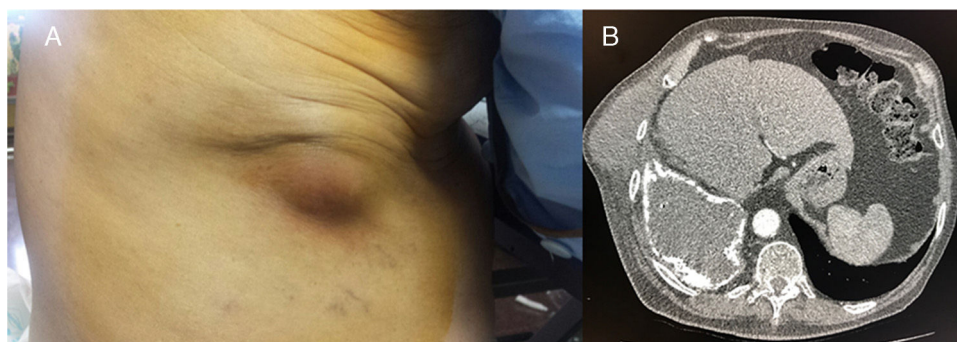


Figura 1. A) Tumoración dolorosa en pared torácica. B) Tomografía axial computarizada que muestra colección pleural con superficie calcificada con zona de rotura y trayecto fistuloso entre ambas colecciones.

Bibliografía

1. Senent C, Betlloch I, Chiner E, Llobart M, Moragón M. Tuberculous empyema necessitatis. A rare cause of cutaneous abscess in the XXI century. *Dermatol Online J*. 2008;14:11.
2. Pedraza C, Alamilla M, Hermida C, Nolasco A. Empiema necessitatis por *Staphylococcus aureus*. *Neumol Cir Torax*. 2014;73:185-8.
3. Pérez S, Martínez D, Salvador J. Empiema necessitatis following chest trauma. *Arch Bronconeumol*. 2014;50:80-4.
4. Bahamahmoodi F, Davoodi L, Sheikholeslami R, Ahangarkani F. Tuberculous empyema necessitatis in a 40-year-old immunocompetent male. *Case Rep Infect Dis*. 2016;2016:4187108.
5. Pérez Bocanegra C, Sales Camprodón C, San José Laporte A. Empiema necessitatis postorocoplastia. *Med Clin (Barc)*. 2003;121:280.
6. Ifantidou A, Diamantidis M, Tseliki G, Angelou A, Christidou P, Papa A. *Corynebacterium jeikeium* bacteremia in a hemodialyzed patient. *Int J Infect Dis*. 2010;14 Suppl 3:e265-8.

Virginia Molina, Mar Arlandis y Eusebi Chiner*

Servicio de Neumología, Hospital Universitario Sant Joan d'Alacant, Alicante, España

* Autor para correspondencia.

Correo electrónico: echinervives@gmail.com (E. Chiner).

<https://doi.org/10.1016/j.arbres.2017.06.015>

0300-2896/

© 2017 SEPAR. Publicado por Elsevier España, S.L.U. Todos los derechos reservados.

Neumonía neumocócica bacteriémica en el adulto



Bacteremic pneumococcal pneumonia in adults

Estimado Director:

Streptococcus pneumoniae (*S. pneumoniae*) es uno de los principales microorganismos implicados en las infecciones respiratorias adquiridas en la comunidad, entre ellas la neumonía, que puede ir acompañada de bacteriemia neumocócica¹. Determinados grupos poblacionales, sobre todo ancianos e individuos con enfermedades debilitantes subyacentes, padecen con mayor incidencia infecciones neumocócicas bacteriémicas, formas invasivas graves, que se asocian con una elevada mortalidad². La introducción de la vacunación antineumocócica en los programas de inmunización europeos y la presión selectiva de los antibióticos sobre las cepas circulantes, han producido cambios en la incidencia y en la epidemiología de la enfermedad³. En los últimos años se ha observado una reemergencia de cepas de *S. pneumoniae* resistentes a penicilina y a otros agentes antimicrobianos, lo que dificulta el tratamiento y por consiguiente complica el pronóstico de estas infecciones. La principal limitación de la vacuna polisacáridica 23-valente (VNPS-23) es no haber demostrado un efecto significativo sobre el riesgo de desarrollar neumonía neumocócica bacteriémica (NNB)⁴. El impacto de la vacuna conjugada 13-valente (VNC-13) sobre la bacteriemia y otras formas invasivas de enfermedad neumocócica en adultos se encuentra todavía en evaluación⁴. En el presente trabajo se describen las características epidemiológicas y los factores relacionados con la mortalidad en los pacientes diagnosticados de NNB, así como el perfil de resistencia antimicrobiano y la distribución de serotipos de las cepas aisladas. Se seleccionaron todos los pacientes mayores de 14 años diagnosticados de neumonía y con hemocultivo positivo para *S. pneumoniae*, durante el periodo 2011-2016. Se incluyeron 159 episodios de NNB en 159 pacientes. La distribución por sexos mostró 100 (62,9%) varones y 59 (37,1%) mujeres. La mediana de edad fue 75 (RIC: 59-85) años. El 73% mostraron una CMI $\leq 0,06$ a penicilina y el 94% una CMI ≤ 1 a cefotaxima. Respecto a otros antimicrobianos se registró un 8% de resistencia a levofloxacino, un 27% a eritromicina y un 20% a clindamicina. El 28% de las cepas resistentes a clindamicina mostraron un patrón de resistencia inducible. El serotipo se determinó en 158 cepas, y se encontraron hasta 33 serotipos diferentes. Los más frecuentes fueron el 3 (16%), 19A (11%), 14 (8%), 22F (7%), 19F (5%), 6C (4%) y 12F (4%). El grupo de cepas con serotipo 19A destacó al mostrar un alto porcentaje de resistencia a cada uno de los antibióticos estudiados, constituyendo el 67% de las cepas con CMI > 2 para penicilina, el 70% de las cepas con CMI > 1 para cefotaxima, además del 33, 28 y 31%

de las cepas resistentes a eritromicina, clindamicina y levofloxacino, respectivamente. La incidencia media de la NNB fue de 7,8 casos por 100.000 habitantes/año (rango: 3,9-10,6) (fig. 1). El 72% de los pacientes presentaron alguna enfermedad subyacente como diabetes, cardiopatía, neoplasia, afección respiratoria, inmunodepresión y otras. La mortalidad global intrahospitalaria fue del 23%. Los factores de riesgo que se asociaron de forma significativa con la mortalidad fueron la edad ≥ 65 años (OR: 3,13; IC 95%: 1,21-8,07; $p=0,02$), la cardiopatía (OR: 2,61; IC 95%: 1,09-6,25; $p=0,03$) y la enfermedad neoplásica (OR: 3,13; IC 95%: 1,35-7,25; $p=0,01$). A pesar del envejecimiento de la población y del aumento de la esperanza de vida en los pacientes con enfermedades debilitantes, no observamos una variación importante en la incidencia de NNB entre el comienzo y el final del período de estudio. El número de cepas en las que se detectó resistencia a penicilina (27%) es similar a lo publicado en la bibliografía⁵. En nuestra población desconocemos la tasa de vacunación mediante PCV-13 y PPV-23, no obstante, la vacunación mediante PPV-23 en la población adulta (> 60 años) en España oscila entre el 52,5 y el 66%^{6,7}. A pesar de ello, el serotipo 19A, incluido en las vacunas VNPS-23 y VNC-13, fue el segundo en frecuencia y el que se asoció más frecuentemente a multiresistencia. En nuestra serie, no encontramos ninguna asociación entre la mortalidad y los diferentes serotipos, debido a un probable error de tipo II. La mortalidad por NNB oscila del 13 al 16%, siendo superior en determinados grupos poblacionales como en ancianos, con porcentajes del 22-51%⁸. La alta mortalidad encontrada en nuestro estudio (23%) puede deberse a la elevada representación de pacientes ancianos con comorbilidad en nuestra serie.

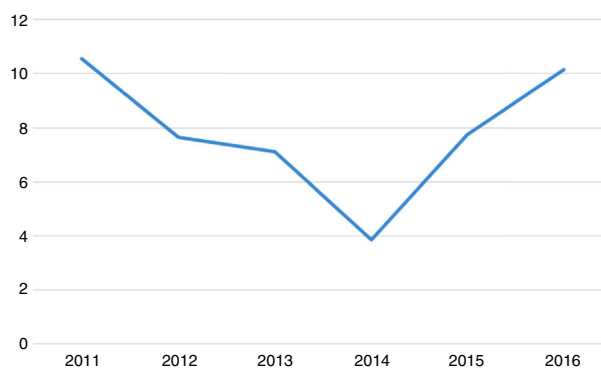


Figura 1. Tasa de incidencia de NNB anual expresada por 100.000 habitantes/año.