

Imagen clínica

Rotura de aneurisma de aorta torácica: lo que la verdad esconde



Thoracic Aortic Aneurysm Rupture: What Lies Beneath

Marta Nataya Solís Marquínez^{a,*}, Juan Francisco López Caleyá^a y Laura Martín Rodrigo^b

^a Servicio de Medicina Interna, Hospital Universitario de Cabueñes, Gijón, Asturias, España

^b Servicio de Medicina Interna, Fundación-Hospital de Jove, Gijón, Asturias, España

Varón de 69 años con endoprótesis vascular por aneurisma toracoabdominal, que acudió por síncope con posterior descenso del nivel de consciencia. Presentaba estabilidad hemodinámica, buena perfusión distal y discreta desaturación con taquipnea. La tomografía computarizada (TC) craneal, descartó sangrado y la radiografía de tórax (fig. 1A) reveló un aumento de densidad en la base pulmonar derecha. La analítica mostró leucocitosis con desviación izquierda y elevación de reactantes de fase aguda. Con diagnóstico de neumonía bacteriana, se inició tratamiento con levofloxacino. A las pocas horas, se recibió antigenuria positiva para *Streptococcus pneumoniae*. La evolución analítica fue desfavorable y ante la sospecha de sepsis con fallo multiorgánico se amplió antibioterapia. Posteriormente, el paciente presentó un deterioro

respiratorio brusco, ausencia de pulsos radial y pedio izquierdos, y parada cardiorrespiratoria. Se realizaron maniobras de resucitación y reposición hemática por sospecha de sangrado por rotura aneurismática. La radiografía de tórax (fig. 1 B) reveló velamiento del hemitórax derecho y la angio-TC de aorta (fig. 1 C-D) identificó una endofuga aneurismática con sangrado activo hacia espacio pleural con importante hemotórax derecho. No pudieron ofrecerse alternativas terapéuticas quirúrgicas, con el posterior fallecimiento del paciente.

Se presenta un caso en el que la estabilidad hemodinámica sin anemización y los resultados radiológicos y microbiológicos compatibles con neumonía bacteriana ocultaron el diagnóstico final de fuga endoprótésica.

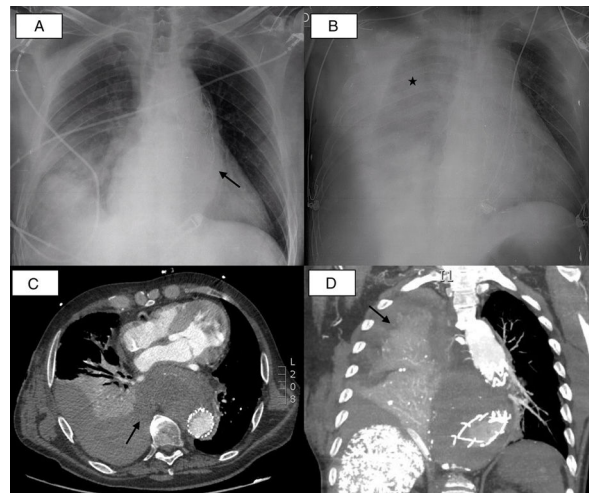


Figura 1. A) Radiografía de tórax anteroposterior al ingreso: cardiomegalia, elongación aórtica con endoprótesis (flecha) y área de aumento de densidad en la base pulmonar derecha en probable relación con patología infecciosa. B) Radiografía de tórax anteroposterior tras empeoramiento clínico: importante derrame pleural con velamiento de hemitórax derecho (asterisco). C) TC torácica en plano axial. D) TC torácica en plano sagital: en aorta torácica descendente se objetiva endofuga que se extravasa como sangrado activo hacia cavidad pleural derecha produciendo importante hemotórax (flechas), que colapsa todo el lóbulo inferior derecho y el segmento posterior del lóbulo superior (fistula aortopleural).

* Autor para correspondencia.

Correo electrónico: natayasolis@gmail.com (M.N. Solís Marquínez).