

Imagen clínica

Tuberculosis miliar y genital simultáneas

Simultaneous Miliary and Genital Tuberculosis



María Montes Ruiz-Cabello^{a,*}, Emilio Guirao Arrabal^a y Leonardo Mauro Aisa Denaroso^b

^a Unidad de Medicina Interna, Hospital La Inmaculada, Huércal-Overa, Almería, España

^b Unidad de Ginecología, Hospital La Inmaculada, Huércal-Overa, Almería, España

Mujer de 29 años natural de Bolivia que presentaba un cuadro progresivo de febrícula, tos seca y disnea de esfuerzo, refiriendo además en los últimos 3 meses, tras aborto terapéutico, dolor abdominal y leucorrea que no había mejorado pese a antibioterapia

dirigida con ciprofloxacino por cultivo de exudado vaginal positivo para *Escherichia coli*. Se realizaron radiografía y TAC de tórax donde se observaba una afectación micronodulillar extensa bilateral (figs. 1A y B), TAC de abdomen que evidenció imágenes quísticas tubulares parauterinas con edema de grasa periférica y lámina de líquido libre compatibles con salpingitis (fig. 1C), Mantoux que no generó induración alguna y baciloscopia y cultivos en medio de Löwenstein de muestras de esputo y exudado vaginal, en los cuales creció *Mycobacterium tuberculosis*.

La coexistencia de tuberculosis (TB) genital y miliar ya ha sido establecida previamente¹. Hasta un 8-15% de mujeres con TB pulmonar tienen TB genital². La TB genital es una causa conocida de esterilidad y abortos tal y como ocurría en nuestra paciente. Es probable que la paciente tuviera una TB genital previa y que la realización del legrado ocasionara una siembra hematógena con TB miliar secundaria.

Bibliografía

1. Alfaro V, Luque R, Miranda ML, Terrones R. Fiebre de origen desconocido en una gestante de 13 semanas No disponible. *Enferm Infecc Microbiol Clin*. 2016;26:473-4.
2. Neonakis IK, Spandidos DA, Petinaki E. Female genital tuberculosis: A review. *Scand J Infect Dis*. 2011;43:564-72.

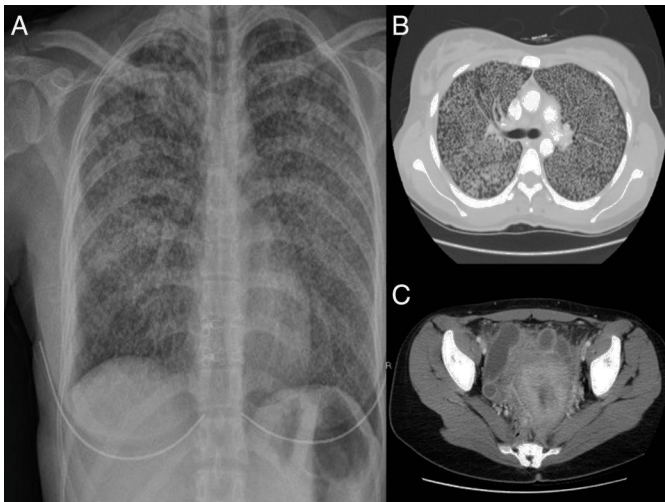


Figura 1. A) Radiografía simple de tórax. B) Corte axial de la TAC de tórax. C) Corte axial de la TAC de pelvis.

* Autor para correspondencia.
Correo electrónico: marimont1315@hotmail.com (M. Montes Ruiz-Cabello).