

computarizada (TAC) que reveló un nódulo que se intensificaba con el contraste, en el interior del absceso (fig. 1C), compatible con un PAP. Al día siguiente, debido a la persistencia de la hemoptisis y a la insuficiencia respiratoria progresiva se practicó una embolización de la rama A5 derecha de la arteria pulmonar con 2 espirales extraíbles Interlock® (Boston Scientific Corp), 4 espirales de embolización Hilal® y una espiral de embolización Tornado® (Cook Medical). La TAC torácica con contraste practicada el segundo día después de la embolización mostró la desaparición del nódulo intensificado y en la radiografía de tórax del tercer día se observó una marcada disminución del tamaño del absceso (fig. 1D). Un mes más tarde, la radiografía de tórax mostró la resolución casi completa del absceso (fig. 1E). Sin embargo, el paciente falleció repentinamente 39 días después de su ingreso. La causa de la muerte no se pudo esclarecer porque la familia rechazó la necropsia.

El diámetro del absceso pulmonar era superior a 6 cm, por lo que se podría haber decidido tratarlo quirúrgicamente, mediante drenaje torácico o resección, además del tratamiento antibiótico^{1,8}. En cuanto al tratamiento quirúrgico se podría haber optado por un drenaje torácico, debido a que el estado general del paciente no permitía efectuar una resección quirúrgica y el absceso era contiguo a la pleura. Sin embargo, durante la hospitalización, el paciente presentó hemoptisis, se le diagnosticó PAP y se practicó una embolización de la arteria pulmonar, que tuvo como resultado una mejoría considerable de las imágenes radiológicas. Esta evolución clínica sugirió riesgo de hemorragia, una complicación potencialmente mortal del drenaje torácico. Creemos que informar de nuestra experiencia podría influir en la selección de los tratamientos para los abscesos pulmonares de gran tamaño.

El paciente falleció repentinamente y, debido a que su familia rechazó la necropsia, no se pudo averiguar la causa de la muerte. Pese a ello, cabe señalar que el día de su fallecimiento el paciente tenía fiebre. La embolización con espiral endovascular se asocia a un riesgo de complicaciones infecciosas⁹, por lo que es posible que el paciente falleciera debido a una complicación infecciosa asociada al material endovascular extraño.

Este caso nos llevó a revisar el abordaje de los abscesos pulmonares de gran tamaño, cuyo tratamiento habitual podría no ser aplicable a pacientes de edad avanzada y mayor morbilidad. La presencia de un pseudoaneurisma es un factor que es necesario tener

en cuenta al elegir los procedimientos a utilizar, con el fin de evitar complicaciones.

Bibliografía

1. Kuhajda I, Zarogoulidis K, Tsigogianni K, Tsavlis D, Kioumis I, Kosmidis C, et al. Lung abscess-etiología, diagnóstico y opciones de tratamiento. *Ann Transl Med.* 2015;3:183.
2. Lafita V, Borge MA, Demos TC. Pulmonary artery pseudoaneurysm: Etiology, presentation, diagnosis, and treatment. *Semin Intervent Radiol.* 2007;24:119-23.
3. Shin S, Shin TB, Choi H, Choi JS, Kim YH, Kim CW, et al. Peripheral pulmonary arterial pseudoaneurysms: Therapeutic implications of endovascular treatment and angiographic classifications. *Radiology.* 2010;256:656-64.
4. Rouquier J, Arrivé L, Masini JP, Monnier-Cholley L, Lewin M, Tubiana JM. Spontaneous resolution of asymptomatic false aneurysm of the pulmonary artery induced by Swan-Ganz catheter. *J Radiol.* 2001;82:1732-4.
5. Haranaga S, Teruya H, Nakamura H, Higa F, Tateyama M, Fujita J. Pulmonary artery pseudoaneurysm secondary to lung abscess. *Intern Med.* 2009;48:2159-60.
6. Shin TB, Yoon SK, Lee KN, Choi JS, Kim YH, Sung CG, et al. The role of pulmonary CT angiography and selective pulmonary angiography in endovascular management of pulmonary artery pseudoaneurysms associated with infectious lung diseases. *J Vasc Interv Radiol.* 2007;18:882-7.
7. Fernando HC, Stein M, Benfield JR, Link DP. Role of bronchial artery embolization in the management of hemoptysis. *Arch Surg.* 1998;133:862-6.
8. Desai H, Agrawal A. Pulmonary emergencies: Pneumonia, acute respiratory distress syndrome, lung abscess, and empyema. *Med Clin North Am.* 2012;96:1127-48.
9. Falagas ME, Nikou SA, Siempos II. Infections related to coils used for embolization of arteries: Review of the published evidence. *J Vasc Interv Radiol.* 2007;18:697-701.

Satoshi Hamada^{a,*}, Akira Nakano^b y Mitsuhiro Tsukino^a

^a *Department of Respiratory Medicine, Hikone Municipal Hospital, Hikone, Japón*

^b *Department of Cardiology, Hikone Municipal Hospital, Hikone, Japón*

* Autor para correspondencia.

Correo electrónico: sh1124@kuhp.kyoto-u.ac.jp (S. Hamada).

<http://dx.doi.org/10.1016/j.arbres.2016.11.025>

0300-2896/

© 2017 SEPAR. Publicado por Elsevier España, S.L.U. Todos los derechos reservados.

Software de los dispositivos de servoventilación adaptativa para la evaluación de los episodios respiratorios residuales de pacientes con apneas centrales o complejas



Adaptive Servoventilation Device Software in the Assessment of Residual Respiratory Events in Patients With Central or Complex Apnoeas

Sr. Director:

Algunos estudios han analizado la precisión de los instrumentos autoajustables de presión positiva continua (auto-CPAP) para determinar el índice de apnea-hipopnea (IAH) residual¹⁻⁷, pero no se ha confirmado la de los equipos de servoventilación adaptativa (SVA), a pesar de que estos datos orientan el tratamiento y pueden influir notablemente en el tratamiento óptimo de los episodios respiratorios con el ajuste de presión prescrito.

Evaluamos la precisión de los dispositivos de SVA para detectar episodios respiratorios en 7 pacientes con apneas centrales/respiración de Cheyne-Stokes (AC/RCS) y en 9 con síndrome de apneas complejas del sueño (SACS), diagnosticados mediante poli-

grafía respiratoria (PR) o PSG convencional. Las AC se definieron como la constatación de un IAH > 15 con predominio de apneas centrales (> 50%), según los criterios de la AASM de 2007⁸. El SACS se definió como la presentación de AC (IAC > 15 h) durante el aumento gradual de CPAP⁹ en pacientes que al inicio del estudio presentaban apnea obstructiva del sueño que persistió durante el seguimiento con CPAP.

Se ofreció tratamiento con SVA a todos los pacientes. La marca del dispositivo dependió de la compañía contratada por el Servei Català de la Salut, que proporcionó tratamiento gratuito a los pacientes. El AutoSet CS[®], que no permite ajustes automáticos de presión espiratoria (EPAP) se configuró con: EPAP de 6 cm de H₂O, presión de soporte (PS) mínima de 3 cm de H₂O y presión máxima (P_{max}) de 25 cm de H₂O. Los parámetros de configuración del BiPAP autoSV Advanced[®] fueron los siguientes: EPAP mínima de 4 cm de H₂O, EPAP máxima de 10 cm de H₂O, PS mínima de 0 cm de H₂O y PS máxima de 25 cm de H₂O.

Al cabo de 3 meses, los pacientes se sometieron a una PSG con el dispositivo de SVA, y el IAH obtenido a partir del análisis del software del dispositivo (IAH-SVA) se comparó con el obtenido de forma manual a partir de la PSG (IAH-PSG) durante el tiempo total de

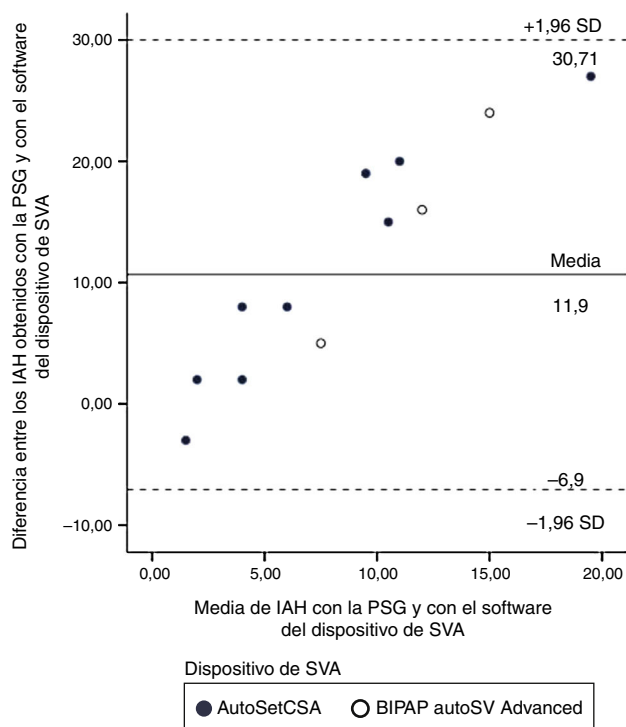


Figura 1. Gráfico de Bland y Altman¹⁰ de la diferencia entre el IAH obtenido durante la PSG y el obtenido mediante el software del dispositivo de SVA, respecto a la media de IAH de la PSG y del software del dispositivo de SVA.

IAH: índice de apnea-hipopnea; PSG: polisomnografía; SVA: servoventilación adaptativa

sueño (IAH-PSG-TTS) y el tiempo de grabación (IAH-PSG-TG). Para el análisis se registraron las fugas obtenidas de la tarjeta inteligente de la SVA.

La concordancia entre el IAH-PSG y el IAH-SVA se examinó con un gráfico de Bland y Altman¹⁰. La existencia de una asociación entre la fuga de la mascarilla y la diferencia entre el IAH-PSG y el IAH-SVA se evaluó mediante la correlación de Friedman.

Los valores se expresaron con la mediana (percentiles: 25-75) o la media \pm DE.

Quince pacientes eran varones (93,7%), y no se observaron diferencias significativas entre los sujetos con AC o SACS en los parámetros basales de edad (67 [63-79] años vs. 73 [63-78]) años, índice de masa corporal (28 [25-32] kg/m²), puntuación de Epworth (4 [3-6] vs. 6 [4-13]) o IAH (50 [48-81] vs. 46 [41,5-60,5]).

Dos de los 16 pacientes declinaron el tratamiento con SVA. Los pacientes con SACS que previamente habían recibido tratamiento con CPAP durante 284 días (34-902) fueron tratados con los dispositivos BiPAP autoSV Advanced[®] (n = 2) o AutoSet CS[®] (n = 6), y los pacientes que presentaban AC/RCS con los dispositivos BiPAP autoSV Advanced[®] (n = 2) o AutoSet CS[®] (n = 4).

La PSG efectuada a los 3 meses con el dispositivo mostró la resolución de las AC. En 2 casos no fue posible descargar los datos del dispositivo de SVA (uno con BiPAP autoSV Advanced[®] y uno con AutoSet CS[®]).

En los 12 pacientes, el IAH-SVA (3,3 [1,3,4]) fue significativamente más bajo que el IAH-TTS o IAH-TG (10,6 [4,8-20,2]; p = 0,005 y 7,5 [3,8-15,7]; p = 0,008, respectivamente). El IH derivado del dispositivo de SVA también fue significativamente más bajo que el IH-PSG-TTS (2,8 [1-3,9] vs. 9,5 [3-20]); p = 0,005) y el IH-PSG-TG (7,4 [2,5-15,5]; p = 0,010).

En la figura 1 se muestra el gráfico de Bland y Altman de la diferencia entre el IAH-PSG y el IAH-SVA frente a la media de ambas

mediciones, con una diferencia media de 11,9 \pm 9,6 (intervalo de confianza 95%: -6,90, 30,71), que fue mayor para valores de IAH residual más altos.

El IAH-PSG fue inferior a 10 episodios/h en 6 de los 14 pacientes (42,8%) e inferior a 15 en 8 de los 14 pacientes (57,1%), mientras que según el IAH-SVA el IAH fue inferior a 10 en todos los pacientes.

No se observó ninguna correlación significativa entre las fugas de la mascarilla y la diferencia media entre el IAH-PSG y el IAH-SVA de la tarjeta inteligente (r = -0,423; p = 0,256) en los pacientes que utilizaron el dispositivo AutoSet CS[®]. En los pacientes que utilizaron el BiPAP autoSV Advanced[®] no se observaron fugas importantes.

La precisión del software interno para estimar el IAH residual con dispositivos auto-CPAP¹⁻⁷ se ha analizado en algunos estudios, pero, por lo que sabemos, no se ha publicado ninguna información relativa a los dispositivos de SVA. Aunque, de acuerdo a los datos del software, los dispositivos de SVA trataron de forma adecuada los episodios respiratorios de todos los pacientes, de acuerdo a las codificaciones de la PSG el tratamiento fue subóptimo en un número sustancial de pacientes. Así, el software del dispositivo de SVA infraestimó el IAH, a expensas de la infraestimación de las hipopneas. Como posibles explicaciones de las variaciones en las codificaciones manuales de la PSG observadas en diferentes estudios que han analizado dispositivos auto-CPAP se ha apuntado la variabilidad entre observadores, especialmente para identificar las hipopneas, y los diferentes criterios utilizados para codificarlas^{1,7}. En nuestro estudio, el mismo médico codificó manualmente los episodios respiratorios con el tratamiento con SVA. Una explicación más plausible de este hecho son las diferencias en los criterios de codificación de las hipopneas entre las detecciones manuales y automáticas de los episodios residuales. El criterio de codificación manual de la hipopnea fue una reducción del flujo aéreo del 50% seguida de una desaturación de al menos el 3% y/o despertar⁸, mientras que la detección de episodios respiratorios con el software del dispositivo de SVA no tiene en cuenta la saturación de oxígeno ni el despertar del sueño. Otra explicación podrían ser las diferencias entre el tiempo de sueño en la PSG y el tiempo de grabación. Pese a ello, el IAH-SVA calculado en función de la eficiencia del sueño o del tiempo de grabación fue significativamente más bajo que el IAH-PSG. Finalmente, la infraestimación de los episodios residuales del software del dispositivo de SVA también podría indicar la presencia de fugas excesivas, aunque durante la PSG con el dispositivo de SVA no observamos ninguna correlación significativa entre las fugas de las mascarillas y la diferencia entre el IAH-PSG y el IAH-SVA de la tarjeta inteligente.

Aunque examinamos 2 poblaciones de pacientes con AC y 2 dispositivos de SVA, no hubo diferencias en las características basales de ambos grupos y en todos los sujetos con AC y con SACS se identificó el efecto de la SVA sobre las AC con ambos dispositivos. No obstante, el reducido número de pacientes que utilizó cada dispositivo no nos permitió efectuar un análisis comparativo de la precisión de los software de los dispositivos.

En resumen, el IAH derivado del software del dispositivo infraestimó significativamente el IAH codificado de forma manual durante la PSG, con un sesgo medio de 11, a expensas de las hipopneas, y en mayor grado con IAH residuales más altos. Todavía no se conoce la importancia clínica del IAH residual en estos pacientes, muchos de los cuales padecen insuficiencia cardíaca. Es necesario llevar a cabo más estudios para confirmar estos resultados y conocer si son o no aplicables a alguna marca de dispositivos de SVA.

Autorías

María Guadalupe Silveira: análisis de datos y redacción del manuscrito.

Gabriel Sampol: diseño del estudio y revisión del manuscrito.

Roser Cambrodi y Àlex Ferre: recogida de datos.

Patricia Lloberes: diseño del estudio, redacción del manuscrito y supervisión.

Agradecimientos

Los autores desean dar las gracias a Yvette Jusseume por la traducción al inglés del manuscrito, y a Rosa Llòria por su asistencia editorial.

Bibliografía

1. Cilli A, Uzun R, Bilge U. The accuracy of autotitrating CPAP-determined residual apnea-hypopnea index. *Sleep Breath.* 2013;17:189-93.
2. Ueno K, Kasai T, Brewer G, Takaya H, Maeno KI, Kasagi S, et al. Evaluation of the apnea-hypopnea index determined by the S8 auto-CPAP, a continuous positive airway pressure device, in patients with obstructive sleep apnea-hypopnea syndrome. *J Clin Sleep Med.* 2010;6:146-51.
3. Mulgrew AT, Lawati NA, Ayas NT, Fox N, Hamilton P, Cortes L, et al. Residual sleep apnea on polysomnography after 3 months of CPAP therapy: Clinical implications, predictors and patterns. *Sleep Med.* 2010;11:119-25.
4. Nigro CA, González S, Arce A, Aragone MR, Nigro L. Accuracy of a novel auto-CPAP device to evaluate the residual apnea-hypopnea index in patients with obstructive sleep apnea. *Sleep Breath.* 2015;19:569-78.
5. Zhu K, Kharboutly H, Jianting M, Bouzit M, Escourrou P. Bench test evaluation of adaptive servoventilation devices for sleep apnea treatment. *J Clin Sleep Med.* 2013;9:861-71.
6. Berry RB, Kushida CA, Kryger MH, Soto-Calderon H, Staley B, Kuna ST. Respiratory event detection by a positive airway pressure device. *Sleep.* 2012;35:361-7.

7. Reiter J, Zleik B, Bazalakova M, Mehta P, Thomas RJ. Residual Events during Use of CPAP: Prevalence, predictors, and detection accuracy. *J Clin Sleep Med.* 2016;12:1153-8.
8. Iber C, Ancoli-Israel S, Chesson A, Quan SF. The AASM manual for the scoring of sleep and associated events; rules, terminology and technical specifications (2007). 1st edition Westchester, IL: American Academy of Sleep Medicine; 2007. p. 1-59.
9. Hoffman M, Schulman DA. The appearance of central sleep apnea after treatment of obstructive sleep apnea. *Chest.* 2012;142:517-22.
10. Bland JM, Altman DG. Statistical methods for assessing agreement between two methods of clinical measurement. *Lancet.* 1986;1:307-10.

María-Guadalupe Silveira^{a,b}, Gabriel Sampol^{a,b,c}, Roser Cambrodi^b, Àlex Ferre^b y Patricia Lloberes^{a,b,c,*}

^a Servei de Pneumologia, Hospital Universitari Vall d'Hebron, Universitat Autònoma de Barcelona (UAB), Barcelona, España

^b Unitat del Son, Hospital Universitari Vall d'Hebron, Barcelona, España

^c CIBER de Enfermedades Respiratorias (CIBERES), Instituto de Salud Carlos III, Madrid, España

* Autor para correspondencia.

Correo electrónico: plloberes@vhebron.net (P. Lloberes).

<http://dx.doi.org/10.1016/j.arbres.2016.11.026>
0300-2896/

© 2017 SEPAR. Publicado por Elsevier España, S.L.U. Todos los derechos reservados.

Caso clínico de ronquera de dos años de duración: ¿comenzó en el pulmón?



Hoarseness for Two Years: Did it Start in the Lung? A Case Report

Sr. Director:

La tuberculosis (TB) laríngea es la manifestación más común de la TB otorrinolaringológica¹, y la enfermedad granulomatosa laríngea más frecuente². No obstante, esta localización de la TB es infrecuente y solo representa alrededor del 1% de todos los casos de TB extrapulmonar^{2,3}.

A principios del siglo pasado, aproximadamente la mitad de los pacientes con TB pulmonar avanzada presentaban TB laríngea concomitante, que se producía por diseminación directa de la infección desde el pulmón⁴.

En la actualidad, gracias al tratamiento precoz y más adecuado de la TB pulmonar, la incidencia de TB en los países desarrollados ha disminuido. Sin embargo, en los países en vías de desarrollo todavía sigue creciendo, y este crecimiento está asociado, entre otros factores, con la epidemia de síndrome de inmunodeficiencia adquirida (SIDA), la mala situación socioeconómica y la falta de tuberculostáticos adecuados⁵⁻⁷.

Informamos del caso de un varón de 57 años, fumador, con un índice de consumo de 30 cigarrillos, que presentaba ronquera de 2 años de evolución y pérdida de 20 kg de peso sin anorexia, y no refería disfagia, odinofagia, tos, fiebre, ni sudoración nocturna. El paciente era carpintero. Entre los antecedentes destacaba consumo importante de alcohol hasta 10 años antes, otitis recurrente, por lo que se había sometido a cirugía ótica bilateral hacía 10 años, y parálisis facial de origen desconocido desde los 13 años de edad. No tenía antecedentes personales de TB ni de contacto con pacientes tuberculosos. Aparte de la parálisis hemifacial izquierda, la exploración física no reveló anormalidades.

Un otorrinolaringólogo evaluó al paciente y le practicó una laringoscopia (fig. 1), que reveló engrosamiento de la mucosa, irre-

gularidades y lesiones leucoplásicas en el lado izquierdo de la epiglotis y del pliegue vestibular. Las cuerdas vocales eran normales. En la tomografía axial computarizada laríngea no se observaron adenopatías ni alteraciones de otro tipo.

A continuación, se le practicó una microlaringoscopia por suspensión con biopsia de la lesión epiglótica para su examen histológico y tinción directa y cultivo micobacteriano. El examen anatomopatológico no mostró signos de malignidad ni de granulomas. El cultivo micobacteriano fue positivo para bacterias del complejo *Mycobacterium tuberculosis* y sensible a todos los tuberculostáticos de primera línea.

El paciente fue derivado a la consulta externa de TB. Los servicios de salud laboral se activaron de inmediato para iniciar la detección sistemática en los profesionales sanitarios expuestos. Se descartó la presencia de infección por VIH y se realizó una radiografía de tórax, que mostró una lesión cavitada en el ápice y un infiltrado en el lóbulo inferior del pulmón izquierdo. Se recogieron muestras de esputo y el paciente inició tratamiento antituberculoso con isoniazida, rifampicina, pirazinamida y etambutol. El examen directo de

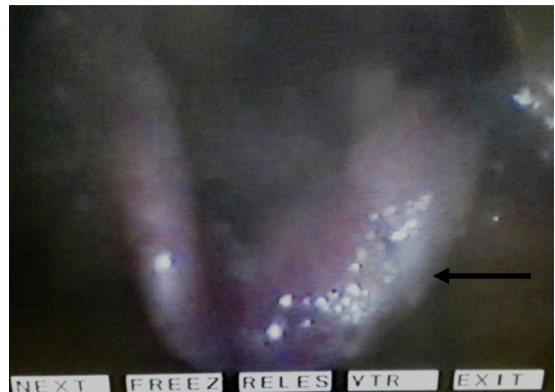


Figura 1. Videolaringoscopia previa al tratamiento de la TB.