

Toxicidad pulmonar después del tratamiento con lenalidomida en un paciente con mieloma múltiple



Lung Toxicity after Lenalidomide Treatment in a Patient with Multiple Myeloma

Sr. Director:

El mieloma múltiple es el segundo cáncer hematológico más frecuente. A pesar de los importantes avances en el tratamiento, se considera una enfermedad incurable, la respuesta al tratamiento tiene una duración limitada en el tiempo, y el curso clínico suele ser recidivante. La combinación de lenalidomida y dexametasona es el régimen terapéutico de elección en la recaída. Existen pocos casos reportados en la literatura de toxicidad pulmonar a largo plazo, presentada como neumonía organizada en pacientes sometidos a este tratamiento. Presentamos el caso de un paciente diagnosticado de mieloma múltiple, en tratamiento con lenalidomida, que desarrolla disnea e infiltrados pulmonares. Es la primera descripción de un caso de toxicidad pulmonar inducida por lenalidomida en España.

Se trata de un varón de 64 años, exfumador, diagnosticado de mieloma múltiple IgA kappa en el 2012. Inicialmente recibió tratamiento con bendamustina, Velcade® y prednisona en 6 ciclos, junto con trasplante autólogo de progenitores hematopoyéticos. En 2014 sufrió una recaída, comenzando una segunda línea de tratamiento con lenalidomida y dexametasona mensual.

En 2015 fue ingresado, en 3 ocasiones, por diagnóstico de neumonía, tratada con antibioterapia empírica y corticoides en pauta corta descendente. En el último de ellos acudió con clínica de disnea, febrícula y tos. El paciente ingresó en planta con el diagnóstico de neumonía adquirida en la comunidad, la PCR para la gripe A y B fueron negativas, al igual que la antigenuria para *Legionella* y neumococo. Se inició tratamiento empírico con levofloxacino, corticoides y oxigenoterapia.

A los 7 días del ingreso, coincidiendo con la supresión del tratamiento esteroideo, presentó empeoramiento clínico con desarrollo de insuficiencia respiratoria severa, e infiltrados pulmonares bilaterales en la radiografía de tórax, por lo que se realizó una TACAR en la que se observó extensa afectación bilateral y difusa en vidrio deslustrado, con engrosamientos septales parcheados y dilataciones bronquiales (fig. 1).

Se realizó una fibrobroncoscopia con lavado broncoalveolar (BAL), con una celularidad mayoritariamente linfocitaria (con un índice CD4/CD8 <0,9), y aumento en la proporción de neutrófilos y eosinófilos. Los cultivos microbiológicos fueron negativos. No se realizó biopsia transbronquial por agravamiento de la insuficiencia respiratoria durante la prueba.

Ante estos hallazgos, se revisó la historia clínica y se documentó la relación de las otras neumonías con la administración previa del tratamiento quimioterápico.

Dada la relación entre la administración del tratamiento y el inicio de la clínica, los hallazgos de la TACAR y los resultados del BAL, así como la mejoría de los síntomas al reintroducir los corticoides, se estableció el diagnóstico de enfermedad pulmonar intersticial inducida por lenalidomida en nuestro paciente.

La lenalidomida es un inmunomodulador menos tóxico y más potente que la talidomida. Está indicada en el tratamiento de las recaídas del mieloma múltiple, en combinación con la dexametasona, así como para otras enfermedades hematológicas. En la literatura hay descritos solo 7¹⁻⁴ casos de toxicidad pulmonar por lenalidomida.

El mecanismo de acción del fármaco es a través de la inhibición de la prostaglandina E (PGE2). Si la síntesis de PGE2 de los fibroblastos se ve afectada en el pulmón, la acción mitógena de los leucotrienos es activada, lo que desencadena la proliferación de fibroblastos y la síntesis de colágeno que originan una enfermedad pulmonar intersticial².

Una respuesta inmunológica similar a la que se produce en los pacientes con neumonitis por hipersensibilidad es la otra vía por la que se podría producir la enfermedad pulmonar.

Según Zagouri et al.⁵ el inicio de los síntomas se produce a los 3 o 5 meses siguientes al inicio del tratamiento. En el caso de nuestro paciente se produjo un año después de la primera dosis de lenalidomida.

El tratamiento de elección es la retirada del fármaco. El desarrollo de insuficiencia respiratoria severa, en nuestro paciente, hizo necesario el empleo de corticoides durante un tiempo prolongado.

En conclusión, aunque la toxicidad pulmonar por lenalidomida es un efecto adverso raro, debemos considerarla en el diagnóstico diferencial de pacientes que la reciben y presentan síntomas de enfermedad intersticial, siempre que otras causas alternativas de enfermedad pulmonar hayan sido excluidas.

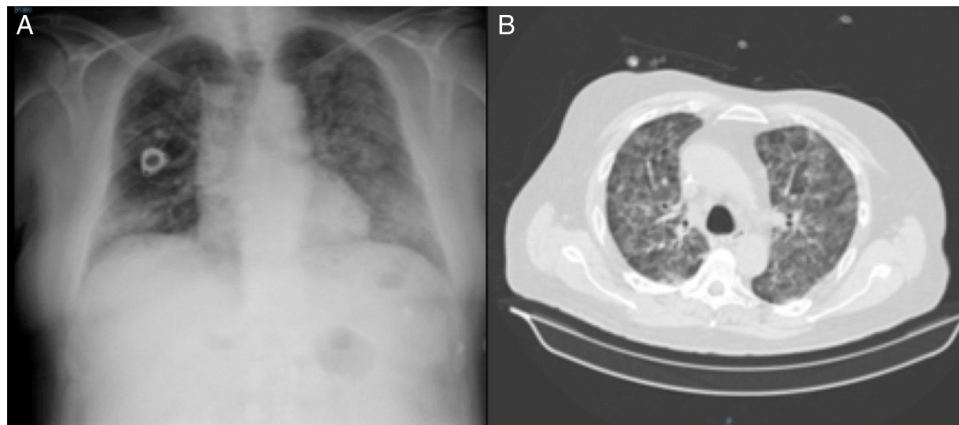


Figura 1. A) Radiografía de tórax del paciente con infiltrados pulmonares bilaterales. B) TAC de tórax con afectación bilateral y difusa en vidrio deslustrado.

Agradecimientos

Al Servicio de Neumología y Hematología del Hospital Universitario Virgen de la Victoria.

Bibliografía

1. Thornburg A, Abonour R, Smith P, Knox K, Twigg HL 3rd. Hypersensitivity pneumonitis-like syndrome associated with the use of lenalidomide. *Chest*. 2007;131:1572–4.
2. Chen Y, Kiatsimkul P, Nugent K, Raj R. Lenalidomide-induced interstitial lung disease. *Pharmacotherapy*. 2010;30:325.
3. Kunimasa K, Ueda T, Arita M, Maeda T, Hotta M, Ishida T. Drug-induced interstitial pneumonitis due to low-dose lenalidomide. *Intern Med*. 2012;51:1081–5.
4. Lerch E, Györök S, Feilchenfeldt J, Mazzucchelli L, Quadri F. A case of lenalidomide-induced hypersensitivity pneumonitis. *Onkologie*. 2010;33:249–52.
5. Zagouri F, Roussou M, Kastritis E, Koureas A, Tsokou E, Migkou M, et al. Lenalidomide-associated pneumonitis in patients with plasma cell dyscrasias. *Am J Hematol*. 2011;86:882–4.

Eva Cabrera César^{a,b,*}, M. Carmen Fernández Aguirre^a
y Antonio González Fernández^b

^a Servicio de Neumología, Hospital Universitario Virgen de la Victoria, Málaga, España

^b Servicio de Hematología, Hospital Universitario Virgen de la Victoria, Málaga, España

* Autor para correspondencia.

Correo electrónico: evacabreresar@gmail.com (E. Cabrera César).

<http://dx.doi.org/10.1016/j.arbres.2016.10.011>
0300-2896/

© 2016 SEPAR. Publicado por Elsevier España, S.L.U. Todos los derechos reservados.