

Déficit de alfa-1-antitripsina asociado a la variante Mmalton. Descripción de una familia



Alpha-1 antitrypsin deficiency associated with the Mmalton variant. Description of a family

Sr. Director:

El 95% de los casos clínicos relacionados con el déficit de alfa-1-antitripsina (DAAT) están asociados al genotipo PI*ZZ, siendo el 5% restante correspondiente a los genotipos PI*SZ, PI*MZ o a combinaciones de PI*S o PI*Z con otros alelos deficientes o nulos extremadamente raros. Estos alelos raros representan el 1,6% de las variantes deletéreas anotadas en el Registro Español de Pacientes con Déficit de AAT siendo las más frecuentes la variante PI*Mmalton¹. Dicha variante muestra un comportamiento clínico similar al fenotipo PI*Z, siendo su diagnóstico habitualmente retrasado ante su similitud estructural con el alelo Pi M2. Presentamos el caso de 2 miembros de un mismo grupo familiar (tabla 1) con diagnóstico de DAAT en relación con el alelo deficitario PI*Mmalton en su forma homocigótica.

El caso índice era un varón de 47 años de edad, natural de la isla de la Gomera, con antecedentes personales de neumotórax espontáneo en 2005 y exfumador con índice paquetes-año de 30, que es remitido a la consulta de neumología por disnea a moderados esfuerzos (mMRC 2) de un año de evolución. Las pruebas funcionales respiratorias mostraron un FEV₁/FVC: 0,5; FEV₁: 1,73 l (51%); FVC: 3,38 l (77%); DLCO: 73% y KCO: 75%. La TAC de alta resolución describía la presencia de enfisema centrolobulillar y paraseptal de predominio en campos superiores. La ecografía abdominal no detectó signos de hepatopatía crónica, a pesar de mostrar una leve hipertransaminasemia. Hemograma y niveles de IgA, IgM, IgG e IgE se encontraban dentro de la normalidad. La determinación de los niveles de alfa-1-antitripsina (AAT) mediante nefelometría resultó disminuida de forma severa (16 mg/dl), por lo que se analizó la presencia de los alelos PI*S y PI*Z, que resultó negativa. Basándonos en la ausencia de dichas variantes deficitarias y dado los niveles AAT reflejado en el suero, se decide realizar el análisis molecular del gen SERPINA1 amplificándose tanto las regiones exónicas codificantes como las zonas intrónicas flanqueantes de los exones 4, 5 y

6. Dicho análisis reveló la presencia del alelo PI*Mmalton (F52del) en su forma homocigótica.

Su hermana, mujer de 42 años de edad y con antecedentes personales de exfumadora, con un índice paquetes-año de 35 negaba clínica respiratoria. Las pruebas funcionales respiratorias mostraron un FEV₁/FVC: 0,74; FEV₁: 2,68 l (96%); FVC: 3,62 l (110%); DLCO: 81% y KCO: 82%. La TAC de alta resolución, la ecografía abdominal y la analítica general se encontraban dentro de la normalidad. La determinación de AAT resultó disminuida de forma severa (19 mg/dl), siendo realizado el análisis molecular del gen SERPINA1, detectándose la presencia del alelo PI*Mmalton en su forma homocigótica.

Diversos registros de pacientes con DAAT describen al alelo PI*Mmalton como la tercera variante deficitaria más frecuente en España², no habiéndose descrito hasta la fecha su existencia en las Islas Canarias. Al igual que el gen Z, el alelo Mmalton produce una proteína mal plegada de la que un 80-90% se polimeriza en el hepatocito, siendo expresados niveles inferiores al 15% en sangre. A diferencia de nuestros casos, en los pacientes con PI*Mmalton en su forma homocigótica se ha descrito habitualmente la coexistencia de enfisema y cirrosis hepática^{3,4}; sin embargo las formas heterocigóticas parecen mostrar un comportamiento mucho más heterogéneo. La mayoría de los pacientes PI*M/Mmalton no muestran alteración de la función pulmonar o hepática, a diferencia del genotipo PI*Z/Mmalton que parece relacionarse con un aumento del riesgo de desarrollar enfisema⁵. En lo que respecta a la afectación hepática, Canva et al., describieron el caso de una paciente PI* Mmalton/M que desarrolló una enfermedad hepática terminal a pesar de no presentar antecedentes de hepatitis, abuso de alcohol o enfermedad hepática infantil⁶. Igualmente, Piras et al., describieron que al menos un 13% de los sujetos tanto homocigotos como heterocigotos para la variante PI*Mmalton mostraban datos de hepatopatía crónica⁷.

En nuestro caso es destacable la heterogeneidad clínica manifestada por parte de nuestros pacientes, a pesar de la consanguinidad de estos y de una exposición al humo del tabaco de similar intensidad, lo que muestra diferentes patrones de comportamiento para un mismo genotipo PI*Mmalton/Mmalton.

Tabla 1

Características de la familia a estudio

Familia	Antecedente de tabaquismo	Niveles de ATT (mg/dl)	Genotipo	Espirometría forzada	Función hepática
Caso 1	Sí	16	Mmalton/Mmalton	Obstructiva	Alterada
Hermana 1 del caso 1	Sí	19	Mmalton/Mmalton	Normal	Normal
Hermana 2 del caso 1	No	84,3	M/Mmalton	Normal	Normal
Hija del caso 1	No	83,4	M/Mmalton	Normal	Normal
Hijo del caso 1	No	85,8	M/Mmalton	Normal	Normal
Padre del caso 1	No	77,3	M/Mmalton	Obstructiva	Normal
Madre del caso 1	No	90,3	M/Mmalton	Normal	Normal

ATT: alfa-1-antitripsina.

Bibliografía

- Rodríguez-Frías F, Miravittles M, Vidal R, Camos S, Jordi R. Rare alpha-1-antitrypsin variants: Are they really so rare? *Ther Adv Respir Dis.* 2012;6:79-85.
- Piras B, Ferrarotti I, Lara B, Martínez MT, Bustamante A, Ottaviani S, et al. Clinical phenotypes of Italian and Spanish patients with alpha1-antitrypsin deficiency. *Eur Respir J.* 2013;42:54-64.
- Reid CL, Wiener CJ, Cox DW, Richter JE, Geisinger KR. Diffuse hepatocellular dysplasia and carcinoma associated with the Mmalton variant of alpha 1-antitrypsin. *Gastroenterology.* 1987;93:181-7.
- Curiel DT, Holmes MD, Okayama H, Brantly ML, Vogelmeier C, Travis WD, et al. Molecular basis of the liver and lung disease associated with the alpha 1-antitrypsin deficiency allele Mmalton. *J Biol Chem.* 1989;264:13938-45.
- Sproule BJ, Cox DW, Hsu K, Salkie ML, Herbert FA. Pulmonary function associated with the Mmalton deficient variant of alpha 1-antitrypsin. *Am Rev Respir Dis.* 1983;127:237-40.
- Canva V, Piotte S, Aubert JP, Porchet N, Lecomte-Houcke M, Huet G, et al. Heterozygous M3Mmalton alpha1-antitrypsin deficiency associated with end-stage liver disease: case report and review. *Clin Chem.* 2001;47:1490-6.
- Ferrarotti I, Baccheschi J, Zorzetto M, Tinelli C, Corda L, Balbi B, et al. Prevalence and phenotype of subjects carrying rare variants in the Italian registry for alpha1-antitrypsin deficiency. *J Med Genet.* 2005;42:282-7.

Juan Marco Figueira Gonçalves^{a,*}, Francisco Martínez Bugallo^b, David Díaz Pérez^a, María Dolores Martín Martínez^b e Ignacio García-Talavera^a

^a Servicio de Neumología y Cirugía Torácica, Hospital Universitario Nuestra Señora de la Candelaria, Santa Cruz de Tenerife, Tenerife, España

^b Unidad de Genética, Servicio de Análisis Clínicos, Hospital Universitario Nuestra Señora de la Candelaria, Santa Cruz de Tenerife, Tenerife, España

* Autor para correspondencia.

Correo electrónico: juanmarcofigueira@gmail.com (J.M. Figueira Gonçalves).

<http://dx.doi.org/10.1016/j.arbres.2016.05.005>

Reflejo de Hering-Breuer y ventilación mecánica no invasiva ¿también durante la espiración?



Hering-Breuer reflex and non-invasive mechanical ventilation. Does it also occur during expiration?

Sr. Director:

Las asincronías paciente-ventilador en ventilación mecánica no invasiva (VMNI) constituyen un problema importante a la hora de su interpretación y la valoración de su trascendencia. De hecho, incluso existen experiencias publicadas en la literatura que hacen pensar que algunas de las asincronías detectadas en la práctica clínica son directamente inducidas por el ventilador, como respuestas musculares a estímulos mecánicos. Como ejemplo, en la literatura se describe el fenómeno llamado «trigger reverso»¹ en pacientes adultos, bajo sedación profunda y ventilación invasiva. Se postula que se trata de una nueva forma de acoplamiento neuromecánico

diafragmático, inducido por un reflejo mediado por una adaptación de los receptores de estiramiento en la inspiración (reflejo de Hering-Breuer). Es de destacar, que únicamente se ha descrito en pacientes sedados y bajo ventilación invasiva. En pacientes bajo VMNI no se han descrito, hasta el momento, dichas respuestas musculares a estímulos mecánicos.

Presentamos el caso de una paciente de 62 años, afecta de esclerosis lateral amiotrófica, con afectación predominante de primera motoneurona e hiperreflexia marcada; indicación de VMNI por caída de la capacidad vital forzada por debajo del 50% del valor teórico, hipercapnia leve (PaCO₂ 46 mmHg) e intolerancia incipiente al decúbito. Se inició la titulación mediante una interfase nasal y banda submentoniana, durante períodos progresivos de 1-2 h en días consecutivos durante el día con un ventilador de presión modelo Lumis[®] 150 (ResMed, North Ryde, Australia) con los siguientes parámetros al final de la primera sesión: IPAP de 18 cmH₂O, EPAP 5 cmH₂O, rise time de 150 ms, Timin de 0,6 s y

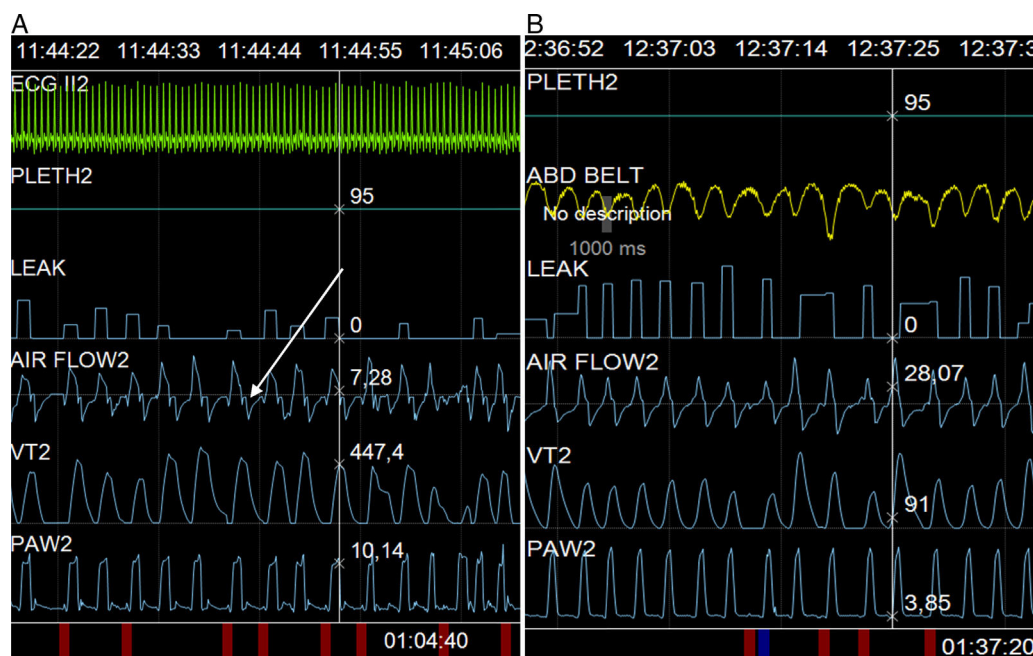


Figura 1. Captura de pantalla durante la adaptación de la ventilación. A) Puede observarse la deflexión mencionada en el texto (flecha), y B) Su desaparición con la programación de una rampa de desaceleración de 250 ms.