

Imagen clínica

Costilla intratorácica: ¿cuándo se usa tomografía?



Intrathoracic Rib; when to use tomography?

Gokhan Kuyumcu* y Palmi Shah

Department of Radiology, Rush University Medical Center, Chicago, Illinois, Estados Unidos

La costilla intratorácica (CI) es una anomalía congénita muy rara, que resulta de la fusión incompleta de los esclerotomos adyacentes¹. La literatura describe 3 tipos: los tipos 1A y 1B definen las costillas supernumerarias que se originan a partir del cuerpo vertebral o la costilla proximal, respectivamente, el tipo 2 incluye las costillas bífidas originadas a partir de la costilla distal, y el tipo 3 corresponde a las costillas que se deprimen hacia la cavidad torácica². Las CI de tipo 1A, costillas accesorias originadas a partir del cuerpo vertebral, en general descienden en sentido vertical.

ción posteroanterior) mostró una densidad lineal vertical en el lado derecho, que se extendía en sentido inferomedial desde el centro del tórax (fig. 1A). En la tomografía computarizada se observó una costilla intratorácica que se originaba en la parte inferomedial de la tercera costilla; la técnica de representación volumétrica (*volume rendering*) con reconstrucción en 3D mostró, en mayor detalle, la envergadura de la costilla supernumeraria, una CI de tipo 1B (fig. 1B). A pesar de que en la literatura se ha sugerido que la tomografía computarizada es el método que permite clasificar mejor una

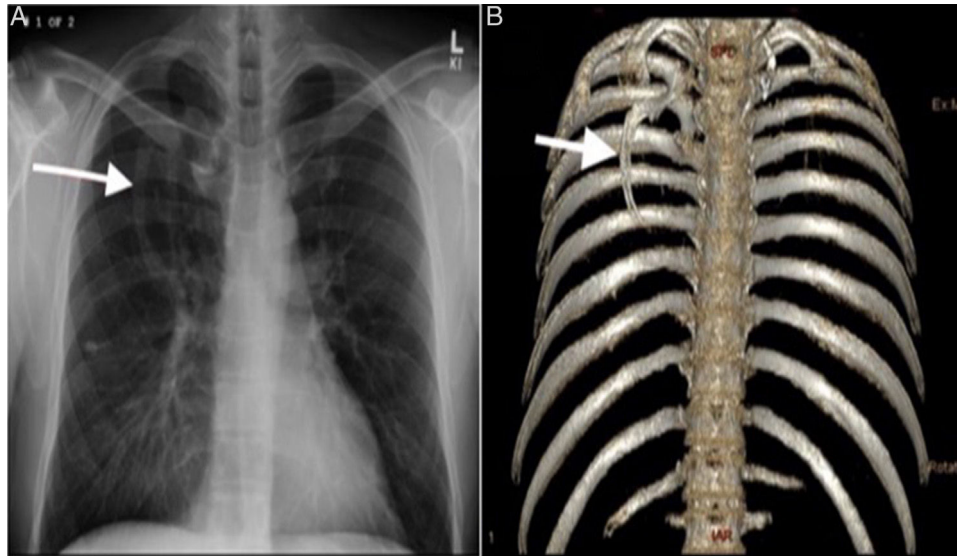


Figura 1. A) Radiografía posteroanterior de tórax, que muestra una densidad lineal vertical en el lado derecho, con un grado de opacidad similar al del hueso, que se extiende en sentido inferomedial desde el centro del tórax. B) La técnica de representación volumétrica con reconstrucción en 3D muestra claramente la presencia de una costilla supernumeraria originada a partir de la costilla proximal y extendida en sentido inferomedial.

El curso vertical del tipo 1A se asocia a un colapso permanente del lóbulo inferior y puede confundirse con una masa mediastínica o paravertebral². Un varón de mediana edad acudió a nuestro hospital por presentar tos y escalofríos. La radiografía de tórax (proyec-

CI¹, consideramos que en la era de la radiología digital este tipo de estudio de imagen es redundante, excepto para el tipo 1A.

Bibliografía

1. Onbas O, Alper F, Kantarci M, Celebi Y. Intrathoracic rib: Multidetector computed tomography demonstration. *Eur J Cardiothorac Surg.* 2005;27:1113.
2. Kamano H, Ishihama T, Ishihama H, Kubota Y, Tanaka T, Satoh K. Bifid intrathoracic rib: A case report and classification of intrathoracic ribs. *Intern Med.* 2006;45:627-30.

* Autor para correspondencia.

Correos electrónicos: radiologistgokhan@gmail.com, gokhan_kuyumcu@rush.edu (G. Kuyumcu).