

Cartas científicas

Asociación psoriasis-sarcoidosis: 2 entidades y una vía patogénica común



Sarcoidosis associated with psoriasis: 2 disease entities, one pathogenic pathway

Sr. Director:

La psoriasis es una enfermedad inflamatoria crónica que afecta principalmente a la piel, y cuyo mecanismo patogénico responde en gran parte a una sobreestimulación de linfocitos CD4 Th1 y Th17, cuyo papel en la formación de granulomas sarcoideos también ha sido bien establecido¹.

Presentamos a continuación el caso de una mujer de 38 años diagnosticada de psoriasis vulgar grave, con hallazgo de adenopatías mediastínicas e infiltrados en vidrio deslustrado, cuyo diagnóstico final fue de sarcoidosis.

Mujer de 38 años diagnosticada de psoriasis vulgar grave (fig. 1) de 9 años de evolución, en tratamiento con corticoides tópicos, a la que se le realiza radiografía de tórax y Mantoux previos al inicio de tratamiento biológico sistémico, estando asintomática desde el punto de vista respiratorio, con hallazgo casual de adenopatías hiliares derechas (fig. 2A). Se completa el estudio con TC torácica (fig. 2B), que muestra adenopatías hiliares y mediastínicas de tamaño patológico e infiltrados parenquimatosos bilaterales en vidrio deslustrado. La ECA fue normal. Se realizó fibrobroncoscopia, siendo el cultivo de broncoaspirado (BAS) y lavado broncoalveolar (BAL) negativos, y la citología negativa para malignidad. El análisis inmunofenotípico del BAL mostró una población linfocitaria de predominio CD3+ (96%), con un cociente CD4/CD8 de 6.67. Se llevó a cabo una PAAF guiada por ecoendoscopia digestiva (EUS) siendo la muestra de escasa representatividad, resultando no

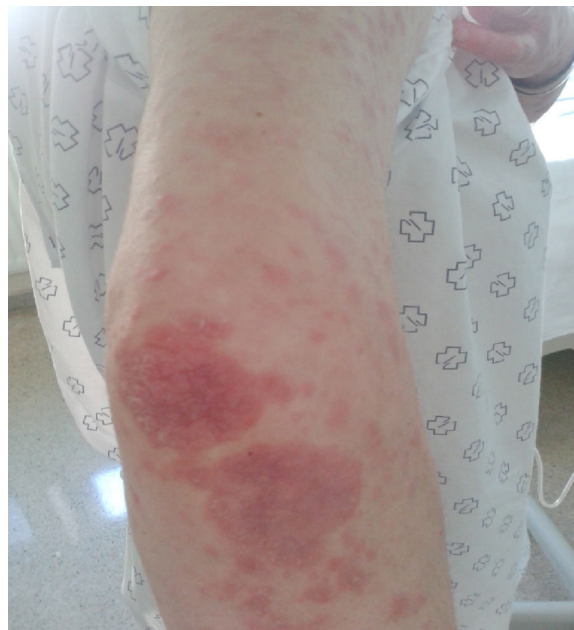

Figura 1. Psoriasis vulgar grave. Imagen del brazo y antebrazo de la paciente.

concluyente. Se solicitó biopsia de adenopatías mediastínicas por video-mediastinoscopia, que mostró una arquitectura ganglionar borrada y ocupada por múltiples granulomas de tamaño similar, confluentes y formados por histiocitos de aspecto epiteliode, sin necrosis y con presencia de células gigantes multinucleadas. Las técnicas de PAS y Ziehl-Neelsen fueron negativas, siendo todo ello concluyente con la sospecha diagnóstica de sarcoidosis estadio II.

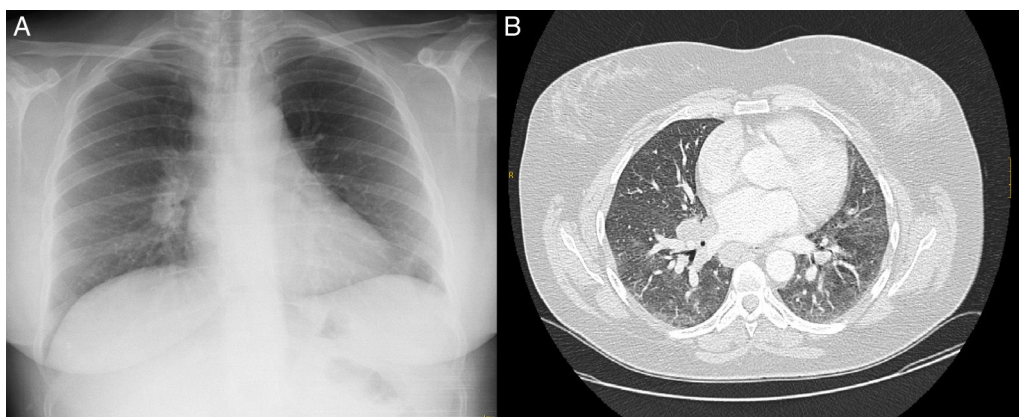


Figura 2. A) Radiografía de tórax que muestra hilio pulmonar derecho prominente, de morfología nodular. B) TC torácica que muestra adenopatías hiliares bilaterales e infiltrados en vidrio deslustrado.

La psoriasis es una de las enfermedades inflamatorias sistémicas más prevalente, y se caracteriza patogénicamente por una actividad incrementada del sistema inmune, principalmente derivada de la activación de linfocitos Th1 y Th17.

La sarcoidosis es una enfermedad crónica caracterizada por la formación de granulomas epitelioides no caseificantes, más comúnmente en pulmones, piel y ojos. Aunque la etiología de la sarcoidosis continúa siendo en parte desconocida, se sabe que la base inmunológica de la enfermedad consiste en un acúmulo de linfocitos T CD4 activados en los lugares de inflamación, cuya interacción con macrófagos conlleva un desbalance a favor de un perfil de citocinas Th1, que en último término desencadenará el proceso inflamatorio granulomatoso¹. El papel de los linfocitos Th17 en la formación de granulomas sarcoideos también ha sido establecido, así como su importancia en la fase de alveolitis y en la progresión hacia la fase fibrótica de la enfermedad¹.

Existen pocos casos documentados de asociación psoriasis-sarcoidosis²⁻⁴, aunque recientemente se ha observado un mayor riesgo de padecer sarcoidosis en pacientes diagnosticados de psoriasis respecto a la población general, siendo además esta asociación severidad-dependiente⁵.

Todos estos datos refuerzan la hipótesis de una vía patogénica compartida, aunque faltan estudios que diluciden el posible papel de otros condicionantes tales como el fenotipo de la enfermedad sarcoidea, un posible efecto paradójico del tratamiento de la propia psoriasis, como se ha descrito en el caso de los anticuerpos anti-TNF α ⁶, la importancia de factores ambientales como el tabaquismo, y las potenciales implicaciones clínicas, pronósticas y en el tratamiento de la asociación de ambas entidades.

Bibliografía

1. Facco M, Cabrelle A, Teramo A, Olivieri V, Gnoato M, Teolato S, et al. Sarcoidosis is a Th1/Th17 multisystem disorder. *Thorax*. 2011;66:144.
2. Wanat KA, Shaffer A, Richardson V, Vanhoorhees A, Rosenbach M. Sarcoidosis and psoriasis: A case series and review of the literature exploring co-incidence vs coincidence. *JAMA Dermatol*. 2013;149:848-52.
3. Nikolopoulou M, Katsenos S, Psathakis K, Rallis E, Sampaziotis D, Panagou P, et al. Pulmonary sarcoidosis associated with psoriasis vulgaris: Coincidental occurrence or causal association? Case report. *BMC Pulm Med*. 2006;6:26.
4. Petroianni A, Halili I, Lagalla M, Mougkaraki E, Terzano C. Sarcoidosis at onset of psoriasis: A common immunopathogenesis. Review and case report. *Eur Rev Med Pharmacol Sci*. 2015;19:1773-8.
5. Khalid U, Gislason GH, Hansen PR. Sarcoidosis in patients with psoriasis: A population-based cohort study. *PLoS One*. 2014;9:e109632.
6. Padilla-España L, Habicheyn-Hiar S, de Troya M. Sarcoidosis pulmonar y ganglionar en un paciente con psoriasis durante terapia anti-TNF alfa: nuevo caso de fenómeno paradójico. *Actas Dermosifiliogr*. 2015;106:760-77.

Mariluz Santalla Martínez^{a,*} y Manuel Loureiro Martínez^b

^a Sección de Neumología, Hospital Comarcal de Monforte de Lemos, Monforte de Lemos, Lugo, España

^b Sección de Dermatología, Hospital Comarcal de Monforte de Lemos, Monforte de Lemos, Lugo, España

* Autor para correspondencia.

Correo electrónico: marussantalla@gmail.com

(M. Santalla Martínez).

<http://dx.doi.org/10.1016/j.arbres.2016.01.004>

Posible papel de la exposición al asbesto en la patogenia de un linfoma no Hodgkin torácico



The possible role of asbestos exposure in the pathogenesis of a thoracic non-Hodgkin lymphoma

Sr. Director:

Algunos datos indican la posibilidad de que exista una relación causal entre la exposición al asbesto y la aparición de un trastorno linfoproliferativo^{1,2}. Comunicamos el caso de un paciente con antecedentes de importante exposición al asbesto que presentó un linfoma no Hodgkin.

En enero de 2011, un varón de 86 años de edad ingresó en un hospital general por presentar disnea, fatiga y pérdida de peso. La radiología de tórax había mostrado la presencia de un derrame pleural izquierdo. Los antecedentes patológicos del paciente incluían resección gástrica por úlcera péptica en 1950, prótesis valvular aórtica en 2008 y polipectomía colónica en 2010. El paciente había trabajado 14 años como carpintero naval en distintos astilleros de Trieste y 4 años como mecánico en una refinería de petróleo. La TC torácica mostró el derrame pleural izquierdo y engrosamiento pleural bilateral con calcificaciones. Debido a la edad del paciente, no se efectuó una toracoscopia. En junio de 2012, la radiología de tórax reveló una opacidad apical en el pulmón derecho. Un mes más tarde, dicha opacidad afectaba a la parte superior derecha del mediastino. El paciente falleció en ese mismo mes con el diagnóstico de insuficiencia respiratoria aguda y probable neoplasia pleural. La necropsia reveló un derrame pleural derecho. La pleura parietal derecha presentaba grandes placas y nódulos neoplásicos blanquecinos, y de consistencia blanda. Se observaron nódulos similares en la superficie del pulmón derecho, sin infiltración del parénquima, y en el pericardio. El pulmón izquierdo mostró

atelectasias en el lóbulo inferior y edema marcado en el lóbulo superior, y el derrame pleural izquierdo no pudo visualizarse. Se observó un aumento del tamaño de los ganglios linfáticos mediastínicos, con masas similares a las observadas en el pulmón derecho. El examen histológico reveló la presencia de capas de células linfoides pequeñas y grandes en la pleura y pulmón derechos, y en los ganglios linfáticos. Las pruebas inmunohistoquímicas (CD20, CD3, CD56, CK Ae1-Ae3, sinaptofisina) fueron compatibles con linfoma no Hodgkin de células B. La asbestosis afectaba a ambos pulmones y, tras digestión química del tejido pulmonar por el método de Smith y Naylor³, se aisló una gran cantidad de partículas de asbesto (57.000 partículas por gramo de tejido seco).

En este paciente con antecedentes de importante exposición al asbesto y enfermedad pleural, no se realizó un diagnóstico definido. El caso muestra similitudes con el descrito por Parisio et al.⁴. Diferentes estudios han explorado la posible relación entre la exposición al asbesto y el linfoma no Hodgkin, o el cáncer hematopoyético en general^{1,2,4}. En concreto, la asociación entre linfoma no Hodgkin y mesotelioma relacionado con el asbesto no parece ser excepcional¹. En un reciente estudio de una amplia serie de más de 3.600 casos de mesotelioma², se constataron 45 neoplasias hematopoyéticas malignas. Aunque el papel de la radiación en la génesis del mesotelioma es plausible en estos pacientes previamente sometidos a radioterapia, la mayoría de pacientes con linfoma no Hodgkin no habían recibido radioterapia.

Distintos elementos indican que podría existir relación entre el asbesto y el linfoma no Hodgkin. En primer lugar, la prevalencia relativamente alta de la asociación entre mesotelioma y linfoma (2 enfermedades poco frecuentes en la población general) es difícil de atribuir al azar. En segundo lugar, el hecho de que se haya notificado el diagnóstico de linfoma extraganglionar (una variedad observada especialmente en sujetos inmunodeprimidos) en repetidas ocasiones¹. Por último, los efectos reconocidos del asbesto