

Ciudad Sanitaria 1.º de Octubre.
Madrid. Departamento de Medicina
Intensiva.

EDEMA PULMONAR POR SOBREDOSIFICACION DE HEROINA

J. Ortega Carnicer, A. Carbonell Porras y J. M. Aguado Borruéy.

Introducción

El edema puede ser definido como una anormal acumulación de líquidos y solutos en el espacio y tejido extravascular del pulmón^{1,2}. Decimos acumulación anormal, ya que la presión transmural o diferencia de presión entre el interior y el exterior del vaso es usualmente positiva, haciendo que fisiológicamente se filtren unos 10-20 cc/hora de líquido en el parénquima pulmonar, el cual es drenado por el sistema linfático³. El balance de fuerzas que determinan el paso del líquido a través de la pared vascular se rige por la presión oncótica que tiende a retener el fluido dentro de los vasos, y la presión hidrostática que tiende a sacarlo; junto a la conductancia o facilidad con que el líquido atraviesa la barrera microvascular y que en el endotelio viene definido por el tamaño de los «poros» de la pared. Así pues el edema pulmonar lo podemos encuadrar en dos grandes grupos etiológicos⁴: El hemodinámico, por incremento de la presión transmural como lo producen la hipalbuminemia o el fracaso cardíaco congestivo, y el debido a incremento de la permeabilidad microvascular como en las neumonías, agentes tóxicos, sustancias vasoactivas, etc., que llevan a un daño alveolar difuso⁵.

Existen un conjunto de afecciones, causantes de edema pulmonar, que no se pueden encuadrar en estos dos grandes grupos por su etiopatogenia mixta o desconocida. Una de estas entidades es el edema por sobredosificación de heroína, motivo de la presente comunicación, cuya presencia nos es desconocida en España, pero que des-

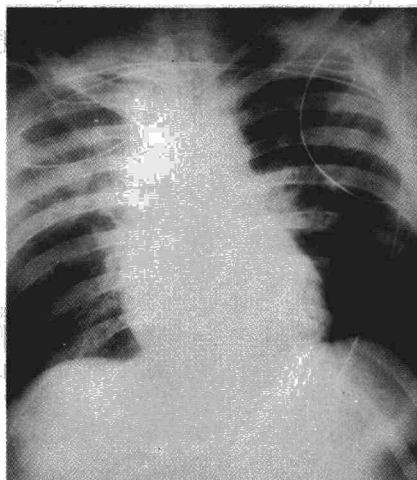


Fig. 1. Infiltrado alveolar bilateral, de predominio derecho; sin cardiomegalia.

graciadamente irá adquiriendo mayor incidencia con el incremento en el número de heroínómanos.

Observación clínica

Se trata de un joven de 21 años, que ingresa en urgencias en coma profundo con respiración agónica, procediéndose a intubación endotraqueal.

En el examen inicial, el paciente tenía una taquicardia regular de 120 lat/min., una presión sanguínea de 110/60 mm de Hg., una presión venosa de 1 cm. de H₂O y una temperatura de 36,5º C. Presentaba cianosis central y periférica, sudoración y frialdad, junto a señales de pinchazos en brazos y antebrazos. Las pupilas eran puntiformes con fotomotor conservado, no respondiendo a ningún tipo de estímulo nociceptivo. Carótidas rítmicas y homóclotas sin ingurgitación yugular. El examen del tórax mostró estertores en ambas bases respiratorias, con alguna sibilancia aislada. El ritmo cardíaco sinusal, sin soplos ni rones. Abdomen blando, depresible, sin organomegalias y peristaltismo audible. Las extremidades con pulsos conservados en todas ellas, sin edemas.

La radiografía de tórax (fig. 1) mostró silueta cardíaca normal, infiltrado alveolar bilateral, de predominio derecho. En el electrocardiograma el ritmo fue sinusal a 120 lat/min., con alteraciones

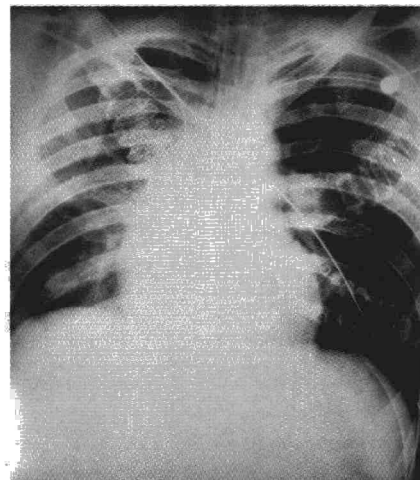


Fig. 2. Diez horas después, se objetiva disminución del infiltrado en hemitórax izquierdo y periferia del derecho.

inespecíficas de la repolarización. La gasometría basal reveló: pH: 7,15, PaCO₂: 66 mm de Hg., PaO₂: 55 mm de Hg., St. O₂: 72 %, EB: -7 mEq/l. Hematocrito: 53 %. Leucocitos: 16.600 con un cayado, 47 segmentados, 46 linfocitos, 4 monocitos, 2 eosinófilos. Creatinina: 1,4 mg/l., glucosa: 2,3 g/l. Sodio: 135 mEq/l. Potasio: 3,4 mEq/l.

Tras la intubación, el enfermo fue conectado a un respirador volumétrico con una fracción inspiratoria de oxígeno del 50 % y una presión espiratoria positiva final de 5 cm. de H₂O, obteniéndose una hora después, tras la cateterización del árbol pulmonar con un catéter de Swan-Ganz, una presión sistólica de arteria pulmonar de 24 mm de Hg., una presión diastólica de 16 mm de Hg. y una presión capilar pulmonar de 12 mm de Hg. La ventilación con oxígeno al 100 %, durante 20 minutos, mostró una diferencia alveolo-arterial de oxígeno de 378 mm de Hg. (gradiente teórico: 30 mm de Hg.), un shunt intrapulmonar real de 21 % para un gasto cardíaco de 5,8 l/min. Dos horas después del ingreso, el paciente recuperó el nivel de conciencia normal, admitiendo la inyección intravenosa de una sobredosis de heroína; desapareció el infiltrado alveolar en menos de 48 horas (fig. 2), permaneció durante los 5 días de estancia en el hospital afebril, sin presentar síndrome de abstinencia, pudiendo ser trasladado a centro de rehabilitación psíquica.

Recibido el día 9 de abril de 1979

Discusión

En nuestro paciente se llegó al diagnóstico de sobredosificación de heroína por la asociación de coma con depresión de la respiración, pupilas mióticas y marcas de pinchazos en antebrazos. Deberá tenerse en cuenta que la miosis puede estar ausente por anoxia cerebral severa o ingesta asociada de glutetímida⁶.

La intoxicación heroínica induce edema pulmonar en el 50 % de los heroínómanos que ingresan por pérdida de conciencia⁷. Se suele desarrollar congestión pulmonar severa o hasta franco edema de pulmón entre las 2 y las 18 horas posteriores a la administración de la heroína. La radiografía de tórax^{8,9} muestra infiltrado alveolar bilateral y coalescente, aunque ocasionalmente la afectación pulmonar es predominantemente unilateral¹⁰, siendo típica la disminución apreciable del infiltrado dentro de las primeras 36-48 horas. De no suceder esta regresión con tratamiento correcto, debe sospecharse neumonía por aspiración o bacteriana sobrepuesta. El mecanismo patogénico del edema es confuso y abierto a multitud de teorías, la mayoría de ellas especulativas. Así:

a) Algunos autores¹¹, basados en la muerte súbita de ciertos pacientes, dicen que se trata de una reacción de tipo anafiláctico, más esta teoría no explica los edemas que surgen tardíamente pasadas 24 horas.

b) Un mecanismo neurogénico apoyado en la presencia de edema cerebral en todos los fallecidos por sobredosificación, produciría una liberación alfa-adrenérgica súbita y masiva con hipertensión transitoria pulmonar y sistémica¹², lo cual causaría despla-

zamiento del fluido sistémico sobre la circulación pulmonar más distensible. Igualmente la hiperpresión forzaría los «poros» endoteliales lo suficiente para permitir el paso del plasma hacia el espacio parenquimatoso del pulmón¹³.

c) Finalmente, la teoría más atractiva es la que atribuye a la hipoxia la responsabilidad del edema, basada en el coma, la cianosis, las determinaciones gasométricas con hipoxia, y la buena respuesta a la administración de oxígeno. Se podría argüir que la hipoxia era la consecuencia del edema, pero en la mayoría de los pacientes la hipoxemia con hipoventilación precedió al edema pulmonar. Evidentemente, la hipoxia no se puede atribuir sólo a hipoventilación porque existen congestiones pulmonares sin hiper-capnia y también porque en la sobredosificación de sedantes, la hipoventilación con hipoxia es la regla, pero el desarrollo de edema es excepcional¹⁴. Posiblemente esta diferencia pueda explicarse por una acción local de la heroína sobre la membrana alveolo-capilar, aumentando su permeabilidad. Así pues, la hipoxia actuando sobre dicha membrana y/o sobre el miocardio provocando su fracaso, son los mecanismos por los cuales lleva al edema pulmonar^{1,2,7,11,15}. En nuestro enfermo la presión capilar pulmonar fue normal, lo cual excluye fracaso ventricular; mientras que la presión venosa baja y el hematócrito alto reflejan la hemoconcentración por secuestro del fluido extracelular en el parénquima pulmonar^{7,16}.

El tratamiento en nuestro paciente, una vez intubado, se dirigió al aporte de oxígeno y a la ventilación con presión positiva espiratoria final, lo cual nos permitió mejorar la oxigenación y

disminuir la cantidad de sangre total shuntada. Esta ventilación con presión positiva continua permite prevenir el cierre espiratorio de la vía aérea, con aumento de la capacidad residual funcional y adelgazar el tapizamiento líquido en los alveolos distendidos¹⁷⁻¹⁹, disminuyendo consiguientemente la cantidad de sangre no ventilada. Si el paciente no responde a estas medidas, debe pensarse en la posibilidad de fracaso ventricular, estando indicados además los cardiotónicos y los diuréticos¹¹.

Resumen

Se describe un caso de edema pulmonar por sobredosificación de heroína, en un paciente de 21 años, lo que constituye una rareza en España.

Se analizan sus manifestaciones radiológicas y los distintos mecanismos patogénicos implicados en su producción, tales como la hipoxia, la acción del sistema nervioso central, o la anafilaxia. Igualmente, se consideran las medidas necesarias para su terapéutica.

Summary

PULMONARY EDEMA BY OVERDOSE OF HEROIN

The authors describe a case of pulmonary edema by overdose of heroin in a twenty-one year old patient, which is rare in Spain.

The authors analyze its radiological manifestations and the different pathogenic mechanisms implied in its production, such as hypoxia, action of the central nervous system or anaphylaxis. The authors also comment of the necessary therapeutic measures.

BIBLIOGRAFÍA

- FISHMAN, A. P.: Pulmonary edema: The water-exchanging function of the lung. *Circulation*, 46: 390, 1972.
- ROBIN, E. D., CROSS, C. E. y ZELIS, R.: Pulmonary edema. *New Engl. J. Med.*, 288: 239, 1973.
- STAUB, N. C.: Pulmonary edema: Physiologic approaches to management. *Chest*, 74: 559, 1978.
- BUTLER, J., CULVER, B. C., HUSEBY, J. y ALBERT, R.: The hemodynamics of pulmonary edema. *Am. Rev. Respir. Dis.*, 114: 93, 1976.
- KATZENSTEIN, A. A., BLOOR, C. M. y LEIBOW, A. A.: Diffuse alveolar damage: The role of oxygen, shock, and related factors. *Am. J. Pathol.*, 85: 210, 1976.
- CHAZAN, J. A. y GARELLA, S.: Glutetimide intoxication: A prospective study of 70 patients treated conservatively without hemodialysis. *Arch. Intern. Med.*, 128: 215, 1971.
- DUBERSTEIN, J. L. y KAUFMAN, M. D.: A clinical study of an epidemic of heroin intoxication and heroin-induced pulmonary edema. *Amer. J. Med.*, 51: 704, 1971.
- MORRISON, W. J., WETHERILL, S. y ZYROFF, J.: The acute pulmonary edema of heroin intoxication. *Radiology*, 97: 347, 1970.
- STERN, W. Z., SPEAR, P. W. y JACOBSON, H. G.: The roentgenfindings in acute heroin intoxication. *Amer. J. Roentgenol.*, 103: 522, 1968.
- JAFFE, R. E. y KOSCHMANN, E. B.: Intravenous drug abuse: pulmonary cardiac and vascular complications. *Amer. J. Roentgenol.*, 109: 107, 1970.
- STEINBERG, A. D. y KARLINER, J. S.: The clinical spectrum of heroin pulmonary edema. *Arch. Intern. Med.*, 122: 122, 1968.
- WRAY, N. P. y NICOTRA, M. B.: Pathogenesis of neurogenic pulmonary edema. *Am. Rev. Respir. Dis.*, 118: 783, 1978.
- SEVERINGHAUS, J. W.: Pulmonary vascular function. *Am. Rev. Respir. Dis.*, 116: 943, 1977.
- CLEMMESSEN, C. y ASSEN, N. A.: Treatment of circulatory shock in narcotic poisoning. *Danish. Med. Bull.*, 10: 100, 1963.
- FRAND, U. I., SHIM, C. S. y WILLIAMS, M. H.: Heroin-induced pulmonary edema: Sequential studies of pulmonary function. *Chest*, 72: 512, 1976.
- GOPIMATHAM, D., SAROJA, J., SPEARS, J. R., GELB, A. y EMMANUEL, G. E.: Hemodynamic studies in heroin induced acute pulmonary edema. *Circulation*, 42: Supply 3: 44, 1970.
- AYRES, S. M.: Ventilatory management in acute pulmonary edema. *Amer. J. Med.*, 54: 558, 1973.
- STAUB, N. C.: Pulmonary edema. *Physiol. Rev.*, 54: 678, 1976.
- LUTCH, J. S. y MURRAY, M. D.: Continuous positive-pressure ventilation: Effects on systemic oxygen transport and tissue oxygenation. *Ann. Intern. Med.*, 76: 193, 1972.