

NEUMOMEDIASTINO COMO COMPLICACION EN LA EVOLUCION DE LA ENFERMEDAD DE HODGKIN. A PROPOSITO DE UN CASO

J.L. GONZALEZ LARRIBA, A. ORDOÑEZ GALLEGO,
M. CONSTENLA FIGUEIRAS, M. GARCIA DE PAREDES
y J.M. MONTERO GARCIA

Ciudad Sanitaria de la S.S. «La Paz».
Universidad Autónoma. Madrid.

Introducción

Es bien conocida la frecuente afectación del mediastino y otras estructuras torácicas en la enfermedad de Hodgkin^{1,2}. Sin embargo, la presencia de un neumomediastino como complicación de este tipo de linfoma es un hecho muy raro, por lo que consideramos de interés la presentación de un paciente que a los ocho años de evolución de su proceso tuvo un cuadro de infiltración hodgkiniana esofágica con entrada de aire al mediastino.

Caso clínico

Enfermo de 13 años de edad con evidencia radiológica de masa mediastínica que fue diagnosticado en abril de 1972, tras toracotomía, de enfermedad de Hodgkin tipo celularidad mixta y estadio patológico III-B según la clasificación de Ann Arbor. Además de las adenopatías mediastínicas reseñadas, existían otras en cadenas cervicales, así como infiltración esplénica que fue comprobada tras laparotomía.

En noviembre de 1973, tras seis ciclos de quimioterapia tipo MOPP y radioterapia (4.000 rads según técnica de Kaplan) se consigue la primera remisión completa. Posteriormente se evidenció, mediante gammagrafía ósea, la afectación de la columna lumbar, obteniéndose la segunda remisión en septiembre de 1976 tras la administración de radioterapia loco-regional y quimioterapia según protocolo ABVD³. Desde entonces permaneció asintomático hasta marzo de 1978, en que demuestra una infiltración de los espacios retro y paratraqueales que requirió

traqueostomía y radioterapia local (400 rads). Más tarde apareció una estenosis en la unión faringoesofágica, que deja un paso filiforme al contraste baritado y que se interpretó como secuela de la radioterapia.

En julio de 1980 ingresa de nuevo por empeoramiento del estado general, fiebre, ictericia, aftas bucales, hepatomegalia y edemas maleolares. La ecografía abdominal demostraba la existencia de adenopatías retroperitoneales y en hilio hepático. Durante este último ingreso presentó varios episodios de disnea de reposo y dolor retroesternal. En la radiografía de tórax, además de múltiples nódulos parenquimatosos, se observó aire rodeando la silueta cardíaca (fig. 1). El ECG y la ecocardiografía fueron normales. En el estudio baritado de la porción distal del esófago se objetivó una zona rígida y estenosada muy sugestiva de infiltración linfomatosa a ese nivel (fig. 2).

El enfermo fue deteriorándose progresivamente a la vez que crecía su neumomediastino, entrando en coma diez días después del ingreso y falleciendo a las pocas horas.

Discusión

Según Fraser el 90 % de los pacientes con enfermedad de Hodgkin presentan afectación intratorácica en el momento del diagnóstico o durante su evolución, a pesar de lo cual el neumomediastino es una complicación insólita en este proceso¹.

Un neumomediastino puede producirse de forma espontánea por rotura de los alveolos pulmonares (habitualmente por bronquiolitis obstructiva). También puede deberse a traumatismo o intervención quirúrgica sobre esófago, árbol tra-

Recibido el día 1 de octubre de 1981.

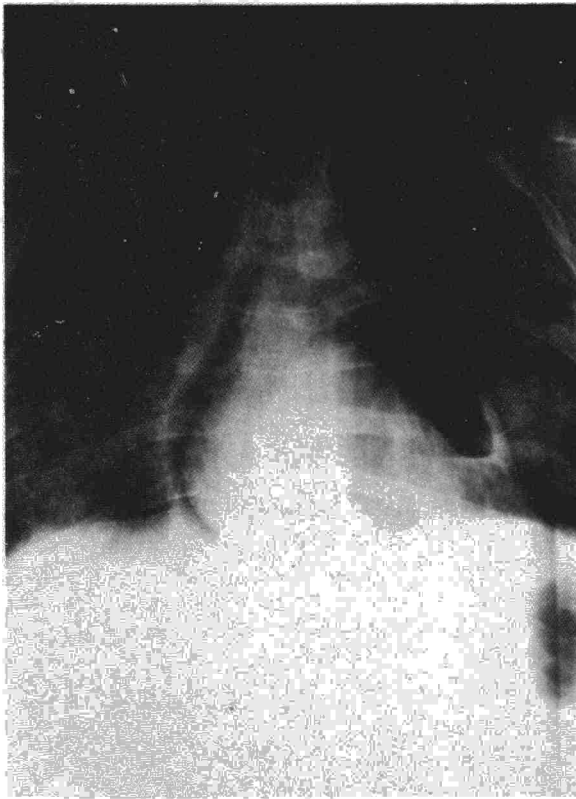

Fig. 1. Neumomediastino: se observa la existencia de aire extraparenquimatoso paralelo al borde de la silueta cardíaca.

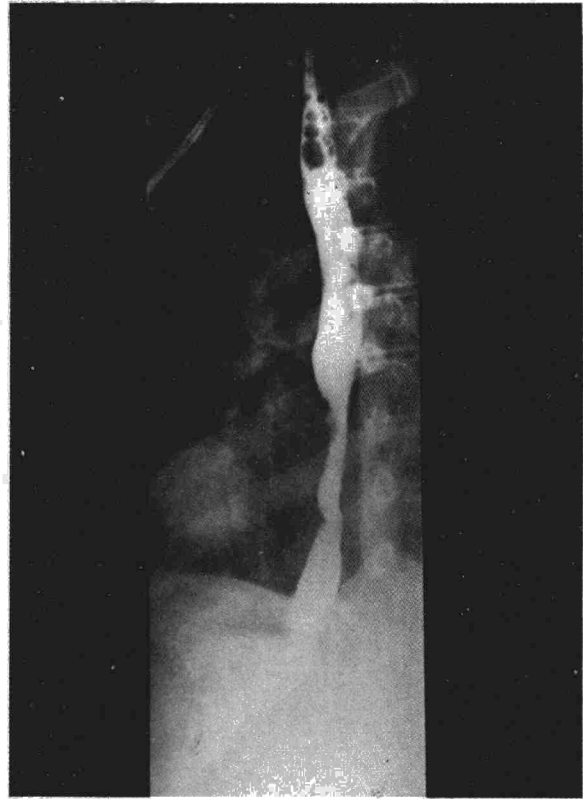


Fig. 2. Estudio baritado, que evidencia la estenosis y rigidez del tercio distal esofágico sugestivo de infiltración linfomatosa.

queobronquial o estructuras cervicales. Otra causa puede ser el desgarro del esófago por hiperemesis, episodios graves de asma, etc.^{4,5}

La rareza del neumomediastino dentro de la enfermedad de Hodgkin se explica dada la escasa incidencia de infiltración bronquial y esofágica, y por necesitar coincidir con situaciones de vómitos, broncoespasmo, etc., que obligue a realizar grandes esfuerzos y produzca rotura o desgarro de la pared.

Las manifestaciones radiológicas de la presencia de aire en el mediastino consisten, al igual que ocurrió en nuestro caso, en el desplazamiento lateral de la pleura mediastínica y aparición de una sombra longitudinal paralela al borde de la silueta cardíaca y separada de la misma por aire. En la radiografía lateral se observa aire extrapulmonar en región retroesternal. A veces, en la radiografía posteroanterior puede verse una imagen aérea longitudinal a lo largo de la aorta torácica descendente, que en el caso que presentamos no se observó. En los textos de radiología torácica se cita el signo aéreo extrapleural de Lillard y Allen, como muy característico del neumomediastino, y consiste en la acumulación de aire entre la pleura parietal y el diafragma que no se desplaza con los cambios de posición^{2,6}.

Cuando nuestro enfermo presentó el neumomediastino se encontraba en situación muy avanzada,

casi terminal, de su proceso linfomatoso. Aunque no se ha podido confirmar con biopsia, creemos que la causa de su neumomediastino ha sido la infiltración hodgkiniana y posterior desgarro de la pared esofágica. No se puede descartar rotundamente, aunque parece una eventualidad más rara, que la rotura esofágica haya sido producida por una esofagitis micótica (enfermo inmunodeprimido) o como secuela de la radioterapia⁷.

Los desgarros esofágicos suelen ser verticales y afectan fundamentalmente a la pared posterolateral izquierda en sus ocho cm inferiores, ya que ésta es una zona relativamente desprovista de tejido conjuntivo. Clínicamente producen dolor retroesternal irradiado a hombros y brazos y que se exacerba con la respiración profunda. No es difícil encontrar enfisema subcutáneo en tórax y cuello. A la auscultación, en el 50 % de los neumomediastinos, puede oírse un chasquido o crujido sincrónico con el latido cardíaco y que es más evidente con el decúbito lateral izquierdo (signo de Hamman). Este chasquido puede ser también oído en aquellos procesos que cursan con elevación del hemidiafragma izquierdo con distensión aérea del fundus gástrico y en los neumotórax⁴.

El enfermo que se comenta tuvo el dolor retroesternal descrito, pero no presentó el signo de Hamman ni enfisema subcutáneo, probablemente por su rápido curso final.



Resumen

Se presenta un paciente con enfermedad de Hodgkin, que a los ocho años de evolución y encontrándose en situación casi terminal, tuvo como complicación un neumodiastino secundario a una probable infiltración linfomatosa y posterior desgarramiento del tercio distal esofágico.

Aprovechamos el caso para exponer la etiopatogenia, clínica, radiología y complicaciones del neumomediastino, así como para intentar explicar lo insólito de esta complicación.

Summary

PNEUMOMEDIASTINUM ASSOCIATED WITH HODGKIN'S DISEASE: ONE CASEREPORT

The authors describe a patient with Hodgkin's disease, who 8 years after onset, while in an advanced, almost terminal state, developed pneumomediastinum due to probable lymphomatous infiltration, with posterior tearing of the

distal third of the esophagus. The clinical and radiological signs, the etiopathogenicity and complications of pneumomediastinum are reviewed and an attempt is made to explain the presence of this rare complication.

BIBLIOGRAFIA

1. Fraser RG, Paré JAP: Diagnóstico de las enfermedades del tórax. Enfermedad de Hodgkin. Ed. Salvat. Barcelona, 1973; 737-745.
2. Morán EM, Ultman JE: Características clínicas y evolución de la enfermedad de Hodgkin. Clin Hematol 1975; 2, 1: 91.
3. Bonadonna G, Zucali R, Monfardini S, De Lena M, Uslenghi C: Combination chemotherapy of Hodgkin's disease with adriamycin, bleomycin, vinblastine and imidazole carbamide versus MOPP. Cancer 1975; 36: 252-259.
4. Fraser RG, Paré JAP: Diagnóstico de las enfermedades del tórax. Neumomediastino. Ed. Salvat. Barcelona, 1973; 1125-1131.
5. Gray JM: Mediastinal emphysema: aetiology, diagnosis and treatment. Thorax 1966; 21: 325.
6. Hoskins EOL: Unusual radiological manifestations of Hodgkin's disease. Proc Roy Soc Med 1967; 729.
7. Goldstein EP, Sherlock P: Candida infection of the gastrointestinal tract. Medicine 1972; 51: 367.