



BIBLIOGRAFIA

1. Plaza V, Fernández-Solá J, Bosch J, Grau JM, Ramírez J, Urbano-Márquez A. Bronquiolitis obliterante con neumonía organizativa. Descripción de un caso. Arch Bronconeumol 1987; 23:200-202.
2. Dorinsky P, Davis W, Lucas JG, Weiland JE, Gadek JE. Adult bronchiolitis. Evaluation by bronchoalveolar lavage and response to prednisone therapy. Chest 1985; 88:58-63.
3. King TE, Shen AS, Watters LC, Waldron JA, Cherniack RM, Schwarz MI. Bronchiolitis obliterans with organizing pneumonia: clinical presentation and bronchoalveolar lavage constituents differentiates this process from idiopathic pulmonary fibrosis and sarcoidosis (abstract). Am Rev Respir Dis 1987; 135:348A.
4. Saltini C, Hance AJ, Ferrans VJ, Basset F, Bitterman PB, Crystal RG. Accurate quantification of cells recovered by bronchoalveolar lavage. Am Rev Respir Dis 1984; 130:650-658.
5. Laviolette M. Lymphocyte fluctuation in bronchoalveolar fluid in normal volunteers. Thorax 1985; 40:651-656.
6. Xaubet A, Rodríguez-Roisín R, Bombí JA, Marín A, Roca J, Agustí-Vidal A. Correlation of bronchoalveolar lavage and clinical and functional findings in asbestosis. Am Rev Respir Dis 1986; 848-854.

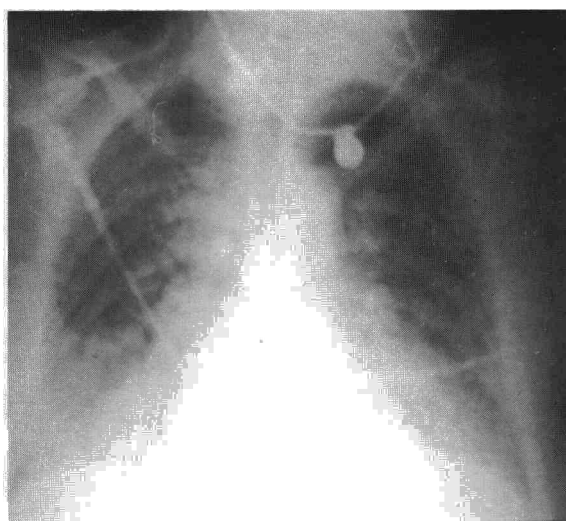


Fig. 1. Radiografía de tórax realizada al ingreso que muestra edema intersticio-alveolar difuso.

Edema pulmonar tras la ingestión de hidrocortisida

Sr. Director: Los diuréticos tiacídicos son comúnmente empleados en el tratamiento de la hipertensión arterial y estados edematosos. Sus efectos adversos están en unos casos ligados a mecanismos de hipersensibilidad¹, mientras que en otros, como el que presentamos a continuación, la patogenia permanece oscura. El edema agudo de pulmón (EAP) por ingestión de hidrocortisida es una rara entidad de la que se han comunicado pocos casos en la literatura. Presentamos uno nuevo.

Mujer de 57 años, hipertensa, que al iniciar tratamiento antihipertensivo dos años antes con 25 mg/día por os de hidrocortisida, presentó cuadro agudo de malestar general, escalofríos, sudoración y vómitos, que remitió espontáneamente. No volvió a tomar medicación, controlándose su hipertensión con medidas dietéticas, hasta la actualidad en que nuevamente, coincidiendo con la primera dosis de 25 mg de hidrocortisida, comenzó a los 30 minutos con malestar general, escalofríos, sudoración, vómitos y dificultad respiratoria intensa con cianosis. En este estado fue vista en Urgencias, constatándose una frecuencia respiratoria de 40/min, frecuencia cardíaca 150/min, TA 90/70 mmHg, temperatura axilar 37,4 °C. Se auscultaban estertores crepitantes bilaterales hasta campos medios y no había soplos cardíacos. Las yugulares estaban colapsadas. La radiografía de tórax (fig. 1) mostraba una imagen de edema intersticio-alveolar difuso, sin cardiomegalia. En el ECG había una ta-

quicardia sinusal. La analítica inicial presentaba: leucocitos 10.000/mm³ (62 segmentados, 20 cayados, 15 linfocitos, 1 monocito y 2 metamielocitos por cien); hemáties 6.660.000/mm³, Hb. 17,7 g % y Hcto. 53,6 %. La gasometría inicial y las siguientes se muestran en la tabla I.

Con tratamiento de soporte que incluía oxigenoterapia, solución de cristaloides y clorhidrato de dopamina mejoró rápidamente, manteniendo a las 72 horas TA de 150/90 con normalización de los parámetros analíticos. Al 5.º día de la radiografía de tórax también fue normal (fig. 2). La paciente fue dada de alta al décimo día.

En la actualidad hay más de 20 medicamentos no citotóxicos asociados a reacciones pulmonares adversas, dentro de los cuales se incluye a la hidrocortisida². El edema pulmonar por hidrocortisida se presenta como un cuadro de dificultad respiratoria aguda de severidad variable radiológicamente indistinguible del EAP por otras causas. Es frecuente constatar aumento de los parámetros del hemograma por hemoconcentración y leucocitosis que ha sido atribuida a la descarga de catecolaminas por estrés³.


Dada la tendencia a la resolución del cuadro en un tiempo corto, han podido documentarse pocos casos con estudios hemodinámicos, siendo en todos ellos normal la presión pulmonar de enclavamiento³⁻⁵.

La patogenia de este trastorno permanece en la actualidad en un cuadro puramente especulativo. La presencia de fiebre y la recurrencia al volver a tomar el medicamento sugie-

Tabla I
Gasometrías arteriales seriadas

Día	pH	PaCO ₂	PaO ₂	HCO ₃	(A-a)O ₂	FiO ₂
1.º (ingreso)	7.219	21,7	57,0	8,6	65,60	21
1.º (2 horas)	7.419	23,6	74,9	15,0	252,10	50
1.º (12 horas)	7.425	27,6	101,0	17,9	78,04	30
2.º	7.523	28,7	51,7	23,5	67,16	21
5.º	7.434	32,2	82,3	21,4	27,18	21

PaCO₂, PaO₂ y (A-a)O₂ se expresan en mm Hg, la concentración plasmática de bicarbonato (HCO₃) se expresa en mEq/l y la fracción de oxígeno inspirado (FiO₂) en %.



ren un mecanismo de hipersensibilidad², aunque sólo en dos casos de realizaron estudios inmunológicos con resultados contrapuestos^{3,6}.

El pronóstico es generalmente bueno con normalización clínica, radiológica y funcional en pocos días con tan sólo medidas de sostén. La recuperación funcional completa establece una importante diferencia con el edema pulmonar de otros orígenes y con el SDR, en el que siempre queda cierto grado de limitación funcional^{7,8}.

El EAP por hidroclorotiacida ha de sospecharse en todo paciente con un cuadro de dificultad respiratoria aguda que haya iniciado recientemente tratamiento con este producto, radicando el interés diagnóstico en que: *a)* el tratamiento es totalmente distinto al del EAP cardiogénico; *b)* si las medidas de soporte se instauran precozmente, el pronóstico es bueno, y *c)* es muy probable la recurrencia del cuadro, con mayor severidad si pasa desapercibido un primer episodio.

**F. Santos Luna, L.M. Entrenas Costa,
L. Muñoz Cabrera y A. Cosano Povedano**
Servicio de Neumología.
Departamento de Medicina Interna.
Hospital General Reina Sofía. Córdoba.

BIBLIOGRAFIA

1. Blaschke TF, Malmon KL. Antihypertensive agents and the drug therapy of hypertension. En: Gilman AG, Goodman LS, Gilman A, Eds. The pharmacological basis of therapeutics. 6.^a ed. New York, MacMillan 1980; 892-915.
2. Cooper JAD Jr, White DA, Matthey RA. Drug-induced pulmonary disease. Part 2: Noncytotoxic drugs. Am Rev Respir Dis 1986; 133:488-505.
3. Bell RT, Lippmann M. Hydrochlorothiazide-induced pulmonary edema. Report of a case and review of the literature. Arch Intern Med 1979; 139:817-819.
4. Levay ID. Hydrochlorothiazide-induced pulmonary edema. Drug Intell Clin Pharm 1984; 18:238-239.
5. Carlson RW, Schaeffer RC Jr, Puri VK, Brennan AP, Weil MH. Hypovolemia and permeability pulmonary edema associated with anaphylaxis. Crit Care Med 1981; 9:883-885.
6. Piper C, Wallem D, Wesche D, Brattig N, Diao GJ, Berg PA. Lungenoedem nach Einnahme von Hydrochlorothiazid. Eine seltene, vital bedrohliche Nebenwirkung. Dtsch Med Wochenschr 1983; 108:1.480-1.483.
7. Alberts WM, Priest GR, Moser KM. The outlook for survivors of ARDS. Chest 1983; 84:272-274.
8. Lakshminarayan S, Stanford RE, Petty TL. Prognosis after recovery from adult respiratory distress syndrome. Am Rev Respir Dis 1976; 113:7-16.

INFORMACION

XXI CONGRESO NACIONAL SEPAR
Torremolinos, Málaga, 8 al 11 de Junio de 1988

Ponencias:

Prueba de ejercicio en Neumología
Pulmón y Fármacos
Hemoptisis masiva

Se celebrarán 5 tertulias simultáneas, correspondientes a las distintas secciones que tratarán los siguientes temas:

Lavado broncoalveolar: Consideraciones técnicas y aplicaciones
Tumores de la celda tímica
Factores pronósticos de la limitación al flujo aéreo
Tratamiento a domicilio de la insuficiencia respiratoria crónica
Tuberculosis y SIDA

Simposium Satélite sobre oxigenoterapia continua domiciliaria

En preparación:

Conferencias sobre: Trasplante pulmonar
Avance sobre la epidemia de soja en Barcelona