

Alteraciones respiratorias inducidas por diisocianato de tolueno

Sr. Director: He leído con interés el artículo titulado: Enfermedad pulmonar experimental por diisocianato de tolueno (DIT)¹ firmado por A. Martínez et al, al cual quiero hacer unos comentarios. En el apartado de material y métodos observo que los autores no controlan la concentración de DIT a la que estuvieron sometidos los animales de experimentación. En mi opinión, sin este dato no se pueden sacar conclusiones sobre el tipo de exposición, y por lo tanto, en la discusión no se puede citar que es similar a la que puede estar expuesto un trabajador, además, es de sentido común que ningún trabajador está expuesto 24 horas al día al DIT. Ahondando en este mismo punto, si no se controlan los niveles de DIT no se puede saber si los animales estuvieron sometidos a niveles tóxicos o por debajo del TLV (threshold limit value), no pudiéndose descartar en este trabajo el efecto puramente tóxico del DIT en el árbol respiratorio.

Otro aspecto del que carece este trabajo es que no se utiliza un grupo control para la realización del lavado bronquioalveolar, ni se citan trabajos previos del grupo, con lo cual, la supuesta linfocitosis no se apoya en ningún resultado paralelo o previo.

La presencia de IgG policlonal en las paredes de los capilares alveolares no tiene porqué «sugerir» que estas lesiones, aparentemente producidas por la exposición al DIT estén desencadenadas por una reacción tipo III. Los autores comparan este hallazgo con una publicación previa² en que se demuestra IgG en un caso de alveolitis alérgica por diisocianato de difenilmetano, sin embargo, la diferencia estriba en que en esta publicación la IgG era específica para un conjugado de proteína-diisocianato. Como es sabido, la presencia de IgG policlonal o de otras inmunoglobulinas en los capilares puede ser debida a un proceso de inflamación inespecífico, hecho que no se ha descartado en este trabajo. Los autores llaman enfermedad respiratoria por DIT a aquella producida por un proceso inmunológico en el pulmón. A mi parecer creo que hay otros procesos respiratorios producidos por este compuesto químico en los cuales la patogenia inmunológica no está del todo aclarada, como por ejemplo el efecto puramente tóxico o la presencia de hiperreactividad bronquial tras la exposición al compuesto y en los que la provocación bronquial específica es negativa³⁻⁵. No obstante, otros procesos respiratorios como el asma inducido por DIT, parece que está mediado al menos por basófilos y mastocitos, si bien está todavía por aclarar la participación de una IgE específica⁶.

En resumen, y en mi opinión, la realización de estudios sin controles, en este caso de animales y de concentración ambiental de DIT no aportan nada a la ya extensa literatura de enfermedades respiratorias por diisocianatos, si bien es de elogiar el interés de este grupo de investigadores por este tema tan olvidado en España.

J. Sastre Domínguez
Madrid

BIBLIOGRAFIA

1. Martínez-Berganza A, Escolar JD, Escolar F, Roche P. Enfermedad pulmonar experimental por diisocianato de tolueno. Arch Bronconeumol 1987; 23:234-237.
2. Bascom R, Kennedy TP, Levitz D, Zeiss CR. Specific bronchoalveolar lavage IgG antibody in hypersensitivity pneumonitis from diphenylmethane diisocyanate. Am Rev Respir Dis 1985; 131:463-465.
3. Banks DE, Butcher BT, Salvaggio JE. Isocyanate-induced respiratory disease. Ann Allergy 1986; 57:389-398.

4. Musk AW, Peters JM, DiBernardinis L, Murphy RLH. Absence of respiratory effects in subjects exposed to low concentrations of TDI and MDI. J Occup Med 1982; 24:746-750.

5. Fabbri L, Saia B, Mapp C, Marcer G, Mastrangelo G. Epidemiology of chronic non-specific lung disease in a population exposed to diisocyanates. Analysis of respiratory impairment. Med Lav 1976; 67:305-314.

6. Sastre J, Barkman HW, López M, Banks DE, Salvaggio JE. Serum neutrophil chemotactic factor of high molecular weight in toluene diisocyanate induced asthma. Am Rev Respir Dis 1987; 135:235.

Enfermedad experimental y enfermedad profesional por diisocianato de tolueno (DIT)


Sr. Director: Hemos leído con sumo interés la carta al director: Alteraciones respiratorias inducidas por diisocianato de tolueno, a la cual queremos hacer algunos comentarios, con el fin de aclarar algunas ideas expuestas inicialmente en nuestro original titulado: Enfermedad experimental por diisocianato de tolueno. En primer lugar, queremos agradecer al autor las palabras de aliento y felicitación, por nuestra línea de investigación. A continuación, pasamos a discutir dicha carta.

1) El autor presupone que hemos intentado realizar un modelo directamente extrapolable a la clínica humana, cosa que en ningún momento se afirma en el citado original, sino que «...nuestro modelo se ajustaría más a las condiciones de exposición humana...» que los modelos experimentales previos, en los que se administraba directamente el DIT en las fosas nasales de los animales².

Dado que no ha sido el objeto de este trabajo determinar la concentración tóxica del DIT, sino las posibles alteraciones histológicas, tanto a nivel de vías respiratorias, como de parénquima pulmonar, pensamos que no es crítica la concentración de DIT a la que estuvieron expuestas nuestras ratas. A pesar de ello, ésta fue aproximadamente de 0,8 ppm, calculada en base a la tensión de vapor del DIT, al volumen de la jaula (0,08 m³), el caudal de aire (0,5 l/min) y la superficie de evaporación del recipiente (50,26 cm²)³. Como puede verse y en base al objetivo señalado más arriba, hemos tratado de asegurar un resultado positivo, partiendo de una concentración superior a la que suelen estar sometidos los trabajadores (0,02 y 0,002 ppm), aunque muy inferior a las señaladas en otros trabajos experimentales previos.

2) El grupo control del lavado broncoalveolar lo constituye nuestra experiencia previa, dado que el estudio de diferentes modelos experimentales de enfermedad pulmonar lo iniciamos en 1983. Hemos sido de los primeros investigadores que hemos diseñado una técnica para poder realizar el lavado broncoalveolar en ratas⁴ y que ha mostrado una buena correlación con los resultados anatomo-patológicos⁵. Esta técnica ha sido motivo de otros trabajos, por ello no nos ha parecido procedente repetir los mismos resultados. De todos modos, nuestros resultados en ratas normales son: macrófagos 85-90 %, linfocitos 10-15 % y polimorfonucleares menor a 1 %. Valores muy parecidos a la clínica humana, razón de más para no hacer referencia a estos resultados normales.

3) Estamos de acuerdo en cuanto que la IgG detectada es inespecífica, tampoco hemos pretendido otra cosa. Como queda bien claro en el material y métodos, el trabajo no iba dirigido a detectar la composición de los depósitos de inmunocomplejos. En este sentido tampoco afirmamos que el único mecanismo patogénico posible sea una reacción de hipersensibilidad tipo III, sólo sugerimos su participación, pero no se descarta la implicación de otros mecanismos. De hecho, con este estudio, no se puede negar, ni tampoco afir-



mar, la hipótesis de la β_2 toxicidad. Quedando a la libre interpretación de los investigadores las posibles hipótesis que justifiquen los hallazgos, siendo por supuesto lícita cualquier otra interpretación por parte de los lectores. En cuanto al resto de las opiniones y comentarios, no hacen si no repetir las que ya se discuten previamente en nuestro original.

En resumen, el citado original aporta datos que parecen confirmar la implicación del parénquima pulmonar en la enfermedad por DIT, junto con la clásica participación de las vías aéreas. Así como la implicación en su patogenia de mecanismos inmunitarios, quedando por aclarar la naturaleza de los depósitos de IgG y la evolución posterior de estos depósitos. En este sentido, deberían de realizarse otros trabajos, que confirmaran y ampliaran estos resultados.

**A. Martínez-Berganza, J.D. Escolar,
F. Escolar y P. Roche**

BIBLIOGRAFIA

1. Martínez-Berganza A, Escolar JD, Escolar F, Roche P. Enfermedad pulmonar experimental por diisocianato de tolueno. Arch Bronconeumol 1987; 23:234-237.
2. Tanaka K, Kawai M, Maekawa N. Experimental model of asthma by toluene diisocyanate. Bull Chest Res Inst 1983; 16:1-8.
3. Butcher BT. Inhalation challenge testing with toluene diisocyanate. J Allerg Clin Immunol 1979; 64:655-657.
4. Escolar F, Escolar JD, Roche P, Martínez-Berganza MT, Bello S, Martínez-Berganza A. El lavado broncoalveolar en la enfermedad experimental pulmonar de la rata. Arch Bronconeumol 1985; 21(supl):19 (Resumen).
5. Escolar JD, Escolar F, Miñana C, Jiménez-Muro J. Correlaciones morfológicas del lavado broncoalveolar en medicina experimental. XXXIII Congreso Nacional de la Asociación Española de Biopatología Clínica. Andorra, 1985. Libro de comunicaciones, p 71.

Atelectasia redonda yuxtacisural. Nódulo subpleural de localización desconcertante

Sr. Director: La atelectasia redonda (AR) es una forma rara de colapso pulmonar periférico, de distribución no segmentaria, que adopta el aspecto radiológico de lesión nodular¹⁻⁴. La importancia de su reconocimiento estriba en la eliminación de la sospecha de malignidad que toda lesión nodular pulmonar plantea como posibilidad diagnóstica de entrada. El signo de la cola de cometa es el más característico de entre un grupo de rasgos radiológicos bien definidos cuya observación establece el diagnóstico^{1,2,4}, evitando la realización de estudios invasivos.

Aunque se han descrito AR de cualquier localización, la inmensa mayoría de los casos aparece en situación postero-basal. La localización en lóbulo medio, y más aún en situación yuxtacisural, es excepcional, por lo que su observación no sugiere la posibilidad diagnóstica, salvo que otros detalles de la lesión en sí la hagan evidente.

Se trataba de un paciente de 57 años de edad que 30 meses antes del ingreso había sido estudiado en otro hospital por imagen radiológica en campo inferior derecho cuyo aspecto no había variado desde hacía 18 meses; no se llegó a un diagnóstico concreto tras estudio citobacteriológico de BAS y esputo, así como biopsia transbronquial.

Ingresa en nuestro centro por agudización de sus tos y expectoración habituales, mostrando las radiografías nódulo yuxtacisural en región de segmento 4.º derecho de 2,5 cm de

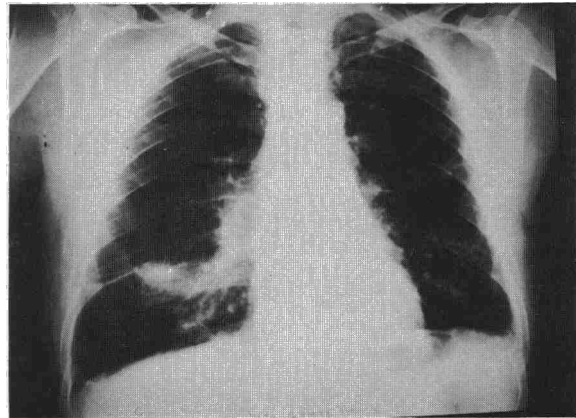


Fig. 1. Radiografía PA al ingreso. La imagen nodular está en contacto, cisuras mayor y menor engrosadas y descendidas. Obsérvese la confluencia broncovascular por debajo de la lesión y su ausencia en el resto de la base pulmonar.

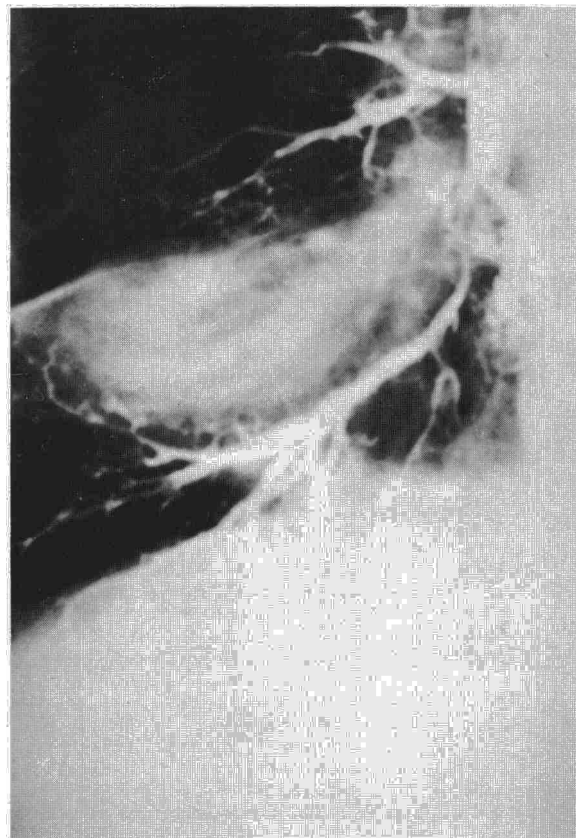


Fig. 2. Paquete broncovascular (no relleno de contraste) confluyendo hacia el borde inferior-externo del nódulo. Obsérvese el aspecto envolvente de los bronquios circundantes.

diámetro, sin evidencia de calcificación y con borde poco nítido en su parte inferior, a cuya porción más externa parecían dirigirse desde el hilio estructuras broncovasculares incurvadas y apelonadas con aspecto de hojas de cebolla. El mantoux era de 9 mm y las baciloscopias de esputo y BAS fueron negativas. La broncoscopia mostraba signos de broncopatía crónica, además de estenosis inflamatoria de bronquio lóbulo medio y segmentarios 8 y 9 junto con signos de tracción y rotación en toda la pirámide basal derecha. La ci-