

BIBLIOGRAFIA

1. Storey DD, Dines DE, Coles DT. Pleural effusion. A diagnostic dilemma. JAMA 1976; 236:2.183-2.186.
2. Sochocky S. Pleural effusion: a review of 632 cases. Br J Clin Pract 1966; 20:619-627.
3. Conde R, Ledesma F, Prieto S et al. Derrame pleural. Estudio de una serie de 226 pacientes. Rev Clin Esp 1984; 174:217-222.
4. Del Campo F, Prieto JM, Gamazo F. Afectación pleuropulmonar en los linfomas no-Hodgkin. Enferm Torax 1985; 34:193-197.
5. Freeman C, Berg JW, Cutlet SJ. Occurrence and prognosis of extranodal lymphomas. Cancer 1972; 29:252-260.
6. Herrmann R, Pahanon AM, Barcos MP, Vals HD, Stutzman L. Gastrointestinal involvement in non-Hodgkin's lymphoma. Cancer 1980; 46:215-222.
7. Filly R, Blank N, Castellino RA. Radiographic distribution of intrathoracic disease in previously untreated patients with Hodgkin's lymphoma. Radiology 1976; 120:277-281.
8. Jenkins PF, Ward MJ, Davies P, Fletcher J. Non-Hodgkin's lymphoma, chronic lymphatic leukemia and the lung. Br J Dis Chest 1981; 75:22-30.
9. Weick JK, Kiely JM, Harrison EG, Carr DT, Scanlon PW. Pleural effusion in lymphoma. Cancer 1973; 31:848-853.
10. Megibow AJ, Balthazar EJ, Naidich DP, Bosniack MA. Computed tomography of gastrointestinal lymphoma. AJR 1983; 141:541-547.

Neumotórax y acupuntura

Sr. Director: Queremos llamar la atención de un caso visto recientemente en nuestro hospital, que pone de manifiesto las consecuencias de la utilización de la acupuntura por personal no cualificado, carente de conocimientos anatómicos y de unas mínimas condiciones de asepsia.

Paciente varón de 32 años de edad, sin antecedentes personales de interés. En tratamiento con acupuntura por dolor en codo derecho de características mecánicas. En la segunda sesión, tras insertar al acupuntor agujas en los acupuntos situados en plano anterior de hemitórax derecho, comenzó con dolor torácico de tipo pleurítico y disnea progresiva que le hizo acudir al Servicio de Urgencias de nuestro hospital. Es diagnosticado de neumotórax derecho con colapso pulmonar de más del 50 %. El paciente hubo de ser ingresado para el drenaje del neumotórax, siendo alta a los pocos días astintomático. Posteriormente, el paciente ha sido revisado sin presentar recidiva del neumotórax.

La acupuntura es una técnica que goza de una creciente popularidad en nuestro medio. Ésta, en parte está basada en la creencia popular de ser un proceder terapéutico exento de riesgos. Sin embargo, hay publicadas numerosas complicaciones en relación con dicha técnica, tales como: taponamiento cardíaco¹, neumotórax traumático^{2,3}, función de vísceras abdominales⁴, lesiones en la médula espinal⁵, hepatitis⁶ y un largo etcétera⁷.

El presente caso ilustra una asociación potencialmente frecuente habida cuenta del progresivo uso de la acupuntura y del gran número de acupuntos situados en la región torácica.

**J. Santos González, A. Rivero Román,
J.C. Gavilán Carrasco y C. Sánchez Lafuente**
Departamento de Medicina Interna.
Hospital Civil Provincial. Málaga.

BIBLIOGRAFIA

1. Schiff AF. A fatality due to acupuncture. Med Times 1965; 93:630-631.

2. Bodner G, Topilsky M, Greif J. Pneumothorax as complication of acupuncture in the treatment of bronchial asthma. Ann Allergy 1983; 51:401-403.
3. Valenta LJ, Hengesg JW. Pneumothorax caused by acupuncture. Lancet 1980; 2:322.
4. Keller WJ, Parker SG, Garvin JP. Possible renal complications of acupuncture. JAMA 1972; 222:1.559.
5. Shiraishi S, Goto I, Kuroiwa Y, Hishio S, Knoshita K. Spinal cord injury as a complication of an acupuncture. Neurology (Mineap) 1979; 29: 1.188-1.190.
6. Hussain KK. Serum hepatitis associated with repeated acupuncture. Br Med J 1983; 387:689.
7. Carron H, Epstein BS, Grand B. Complications of acupuncture. JAMA 1974; 228:1.552-1.554.

Neuropatía periférica y neumopatía por difenilhidantoína

Sr. Director: Desde que se introdujo la difenilhidantoína (DFH) como terapéutica anticonvulsiva, hace medio siglo, se han descrito múltiples efectos adversos, fundamentalmente hipertrofia gingival, reacciones cutáneas y discrasias sanguíneas. Sin embargo, la DFH puede tener otros efectos indeseables, como los sufridos por la paciente que vamos a describir.

Se trata de una mujer de 50 años, cuando es traída por primera vez al hospital, en 1975, por un status epiléptico. El debut de su enfermedad fue a los 15 años, sufriendo desde entonces crisis comiciales variables entre ausencias y movimientos tónico-clónicos generalizados. Durante los 35 años de enfermedad había seguido tratamiento de forma discontinua con DFH sódica (300 mg/día) y con un compuesto de DFH (300 mg/día) y ácido feniletilbarbitúrico (150 mg/día).

A partir de su alta, comienza tratamiento continuo con un compuesto de DFH (50 mg por comprimido) y ácido feniletilbarbitúrico (50 mg por comprimido) en dosis variables de 3-4 comprimidos diarios.

Aparte de sus crisis comiciales, la paciente no refiere otra sintomatología en los sucesivos controles, siendo la exploración física anodina en todos ellos. A partir de 1982, se pudieron monitorizar los niveles plasmáticos de DFH, oscilando entre 10 µg/ml y 17 µg/ml.

En 1986 acude por episodios sincopales manifestando, además, hormigueos en zona distal de ambos pies e inestabilidad en la marcha durante los dos meses previos. En la exploración física se confirmó una hipotensión ortostática, destacando las alteraciones detectadas en miembros inferiores: reflejos osteotendinosos hipoactivos, de forma simétrica, hipoalgesia distal a partir del tercio inferior de ambas piernas, sensibilidad vibratoria abolida en crestas tibiales, malleolos y dedos, posicional abolida en dedo gordo izquierdo y muy disminuida en el derecho. El resto de la exploración por órganos y aparatos fue normal.

En la RX de tórax se distinguía un patrón intersticial, fundamentalmente en las bases, que no existía en un control previo, cinco años antes.

El electroneurograma demostró una disminución de la velocidad de conducción y aumento de latencia a nivel de ciático poplíteo externo, tibial posterior y sural.

Sospechándose una polineuropatía tóxica se suspendió la medicación, pero a las 24 horas de su ingreso sufre un cuadro de intenso dolor toraco-abdominal, entrando en situación de shock y fracaso multisistémico que provoca su muerte 24 horas más tarde.

En el estudio necrópsico pueden comprobarse una necrosis intestinal extensa por trombosis de la arteria mesentérica superior. En los nervios periféricos de extremidades inferiores se apreció una desmielinización segmentaria. Los pulmones,

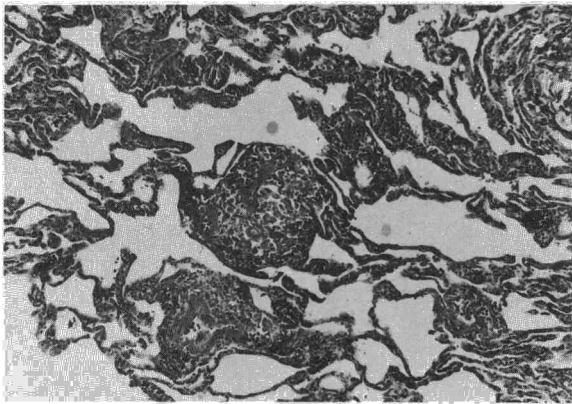



Fig. 1. Septos alveolares irregularmente ensanchados, con un infiltrado linfocitario. Presencia de granulomas junto a la pared de los vasos (HE Neg $\times 25$).

de peso normal, tenían una consistencia gomosa. Microscópicamente, había una fibrosis intersticial marcada, con ensanchamiento irregular de los septos alveolares por un infiltrado linfocitario abundante y numerosos granulomas que, mayoritariamente, se disponían en la vecindad de las luces vasculares, siendo su composición de células epitelioides, gigantes y linfoides.

La neuropatía periférica por DFH suele cursar asintóticamente, siendo las primeras manifestaciones clínicas arreflexia en miembros inferiores, déficit sensorial y un electro-neurograma patológico con disminución de la velocidad de conducción¹. Este deterioro neurológico se ha relacionado con períodos terapéuticos prolongados (más de cinco años) y niveles plasmáticos de DFH superiores a 20 $\mu\text{g}/\text{ml}^2$. Aunque la primera premisa se cumplía en nuestra paciente, no ocurría lo mismo con la segunda, al menos durante el tiempo que pudimos monitorizar la concentración del fármaco en sangre.

Se ha descrito también como coadyuvante en el desarrollo de la neuropatía, el déficit de ácido fólico que puede producirse con esta terapéutica. No obstante, esta correlación, así como las anteriormente citadas, han sido recientemente cuestionadas³. Se ha sugerido, además, que otros antiepilépticos asociados, fundamentalmente los barbitúricos, pueden potenciar el desarrollo de la neuropatía⁴. En cualquier caso, la alteración suele remitir al suspender el fármaco.

Menos conocida es la afectación pulmonar por DFH, tal vez por ser infrecuente y tener poca expresividad clínica. En nuestra paciente, sin síntomas respiratorios, era llamativa la intensa afectación histológica (fig. 1) e incluso radiológica. La naturaleza de la neumopatía es inmunológica, aunque el mecanismo no es único, pues en estos pacientes pueden darse distintas alteraciones de la inmunidad humoral y celular⁵.

Se han comunicado distintas formas de afectación pulmonar, predominando en unas la participación del intersticio⁶ y en otras la alteración vascular, con vasculitis necrotizante o fibronoide⁷. En nuestra enferma la afectación era mixta pues, además del infiltrado linfocitario intersticial con fibrosis avanzada, existían numerosos granulomas junto a los vasos, muy similares a los descritos en otros órganos⁸.

Clínica y radiológicamente, el caso presentado se asemeja al publicado por Moore en 1959⁹, pero la ausencia de estudio histológico por su parte impide confirmar una identidad anatomopatológica.

J. Sánchez Álvarez, C. Pérez García,
R. Guarch Troyas* y E. Maravi Petri
Servicios de Medicina Interna y Anatomía Patológica*.
Hospital Virgen del Camino. Pamplona.

BIBLIOGRAFIA

1. So EL, Penry JK. Adverse effects of phenytoin on peripheral nerves and neuromuscular junction: a review. *Epilepsia* 1981; 22:467-473.
2. Chokrovert S, Sayeed ZA. Motor nerve conduction study in patients on diphenylhydantoin therapy. *J Neurol Neurosurg Psychiatry* 1975; 38:1.235-1.239.
3. Taylor JW, Murphy MJ, Rivey MP. Clinical and electrophysiologic evaluation of peripheral nerve function in chronic phenytoin therapy. *Epilepsia* 1985; 26:416-420.
4. Shorvon SD, Reynolds EH. Anticonvulsant peripheral neuropathy: a clinical and electrophysiological study of patients on single drug, treatment with phenytoin, carbamazepine or barbiturates. *J Neurol Neurosurg Psychiatry* 1982; 45: 620-626.
5. Sorrell TC, Forbes IJ, Burness FR, Rischbieth RHC. Depression of immunological function in patients treated with phenytoin sodium. *Lancet* 1971; 2:1.233-1.235.
6. Chamberlain DW, Hyland RH, Ross DJ. Diphenylhydantoin-induced lymphocytic interstitial pneumonia. *Chest* 1986; 90:458-460.
7. Yermakov VM, Hitti IF, Sutton AL. Necrotizing vasculitis associated with diphenylhydantoin: two fatal cases. *Hum Pathol* 1983; 14:182-184.
8. Gaffey CM, Chun B, Harve JC, Manz H. Phenytoin-induced systemic granulomatous vasculitis. *Arch Pathol Lab Med* 1986; 110:131-135.
9. Moore MT. Pulmonary changes in hydantoin therapy. *JAMA* 1959; 171:1.328-1.333.

Lavado alveolar y carcinoma bronquioloalveolar

Sr. Director: Hemos tenido ocasión de establecer el diagnóstico de carcinoma bronquioloalveolar mediante estudio citológico de lavado alveolar (LBA), siendo además la única técnica cuyo resultado fue positivo. Creemos de interés la descripción del caso, dado que no nos consta la existencia de referencias similares en la bibliografía nacional.

Se trata de una mujer de 58 años, sin hábitos tóxicos ni antecedentes de interés, que ingresa en nuestro centro por cuadro de tos y disnea progresiva de dos meses de evolución. A la exploración: afebril; presenta signos evidentes del insu-

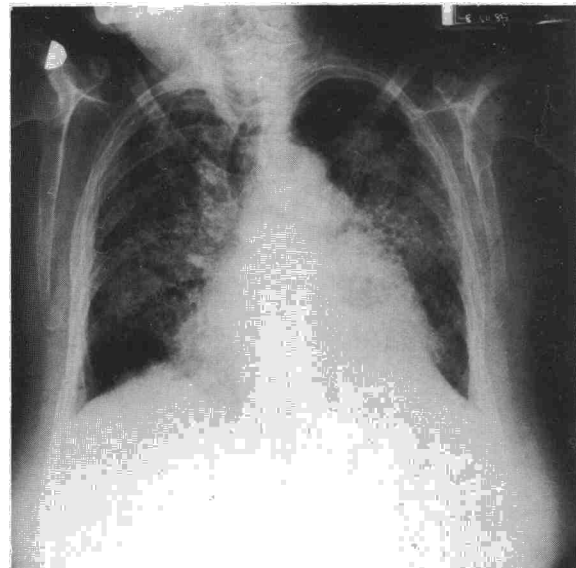


Figura 1