



# ANOMALÍA CONGÉNITA DE VENA CAVA INFERIOR CON CONTINUACIÓN ÁCIGOS

G. VEGA-HAZAS, L. OLEAGA y M.D. ARTECHE

Servicio de Radiodiagnóstico. Hospital Ntra. Sra. de Aránzacu. San Sebastián.

Presentamos un caso de interrupción infrahepática de la vena cava inferior con continuación por el sistema ácigos y drenaje a través de éste en la vena cava superior. El diagnóstico se sugirió ante la radiografía simple de tórax, por la dilatación de la vena ácigos y se confirmó por ecografía y cavografía.

Congenital anomaly of inferior vena cava with azygos continuation

We present an interruption infrahepatic case to the inferior vena cava with a continuation by the azygos system and drainage through of it in the superior vena cava. Diagnostic was suggest by the simple radiography of thorax through dilatation of the azygos vein and was confirmed by ecography and cavography.

*Arch Bronconeumol 1988; 24: 88-90*

## Introducción

La interrupción infrahepática de la vena cava inferior y su continuación por la vena ácigos es un proceso raro, que ocurre en el 0,6 % de los enfermos con cardiopatía congénita<sup>1-3</sup> y puede asociarse con anomalías de posición cardíaca, de vísceras abdominales, así como asplenia o poliesplenia<sup>3-5</sup>.

El objeto de este trabajo es presentar un caso de interrupción de la vena cava inferior, con continuación por la vena ácigos. Al mismo tiempo, hacemos una breve descripción del desarrollo embriológico de la vena cava inferior y de los hallazgos clínicos y radiológicos descritos en la literatura.

## Observación clínica

Mujer de 58 años de edad, bronquítica crónica que acude por reagudización de su proceso bronquial.

Se realiza a su ingreso, una radiografía posteroanterior de tórax en la que se demuestra una masa paratraqueal derecha (fig. 1). Para diferenciar entre adenopatías y vena ácigos se realiza una radiografía en decúbito supino, en la que se aprecia un aumento de tamaño de la masa, lo cual nos indica que se trata de una masa de naturaleza vascular y que puede corresponder a la vena ácigos (fig. 2). En la radiografía lateral de tórax no se observa la línea de entrada de la vena cava inferior (fig. 3).

Se realiza una ecografía, observándose normalidad de la vena cava inferior. No se visualiza el segmento intrahepático, encontrándose la desembocadura de las venas hepáticas más craneal que en sujetos normales, haciéndolo directamente en aurícula derecha (figs. 4a y 4b).

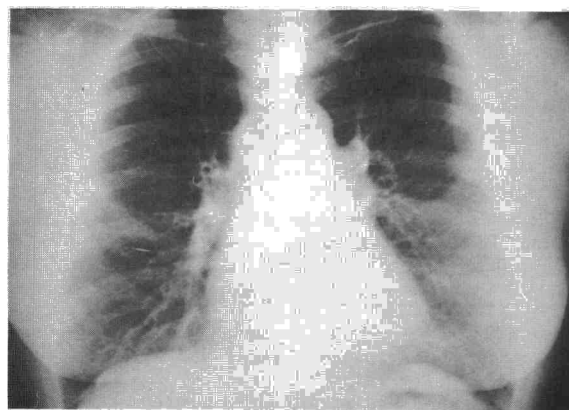


Fig. 1. Masa en ángulo tráqueo-bronquial derecho.

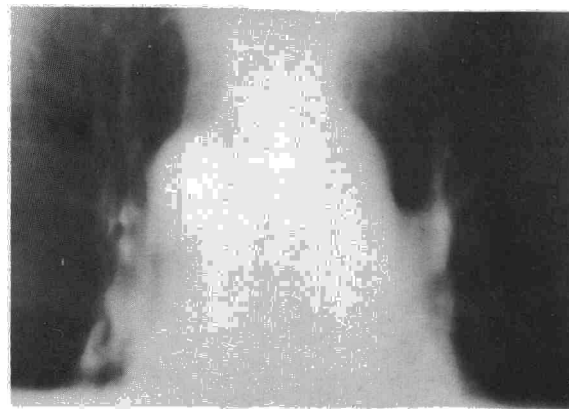


Fig. 2. Corte tomográfico en supino con notable aumento de la masa paratraqueal derecha.

Recibido el 30-3-1987 y aceptado el 18-11-1987.

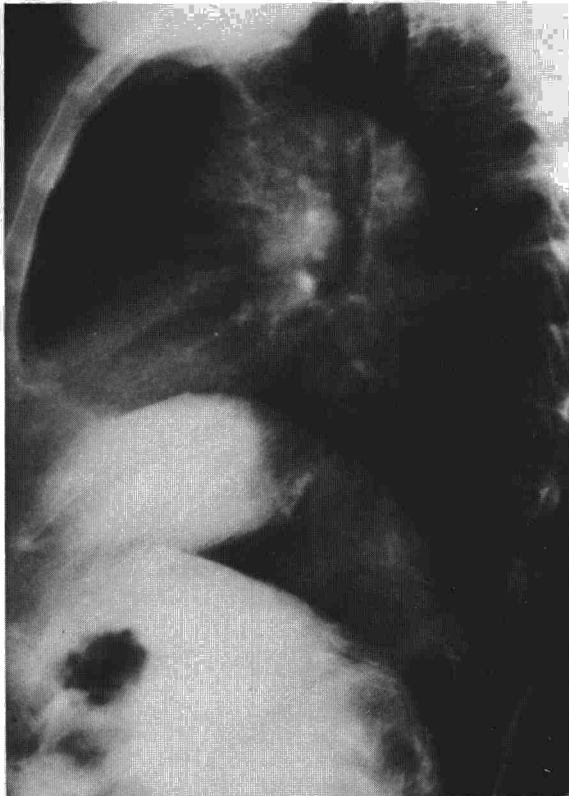



Fig. 3. Radiografía lateral de tórax: no se visualiza la entrada de la vena cava inferior.

Con estos hallazgos, se llegó al diagnóstico de interrupción del segmento prerrenal de la vena inferior, con continuación de la misma a través del sistema ácigos. Para confirmarlo se realizó venografía, revelando ésta la continuación de la vena cava inferior por el sistema ácigos, y confirmando que la masa paratraqueal derecha corresponde a la vena ácigos dilatada (figs. 5a y 5b).

### Comentario

Para comprender cualquier anomalía de la vena cava inferior, es necesario conocer su desarrollo embriológico normal<sup>3,6,7</sup>. Describimos los puntos más importantes del desarrollo de la vena cava inferior.

La vena supracardinal, situada en el dorso del embrión, tiene tres segmentos que sufren destinos diferentes.

El más caudal, formará la porción postrenal de la vena cava inferior; el más cefálico, formará la vena ácigos y el segmento medio se unirá a la vena subcardinal para formar la porción renal de la vena cava inferior, la vena subcardinal derecha en su unión con las venas hepáticas constituyen el segmento prerrenal de la vena cava inferior. Un fallo en la unión de la vena subcardinal derecha con las venas hepáticas, durante la 6.<sup>a</sup> semana de gestación, origina la ausencia de la vena cava inferior prerrenal con continuación de la porción infrarrenal a través de la vena ácigos o hemiacigos.

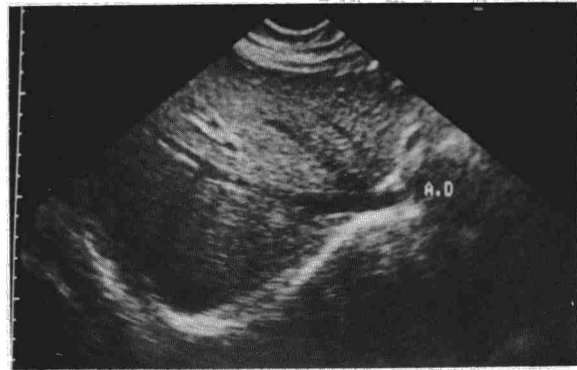


Fig. 4. a) Corte ecográfico oblicuo subcostal, visualizándose la entrada directa de las v. hepáticas en aurícula derecha.

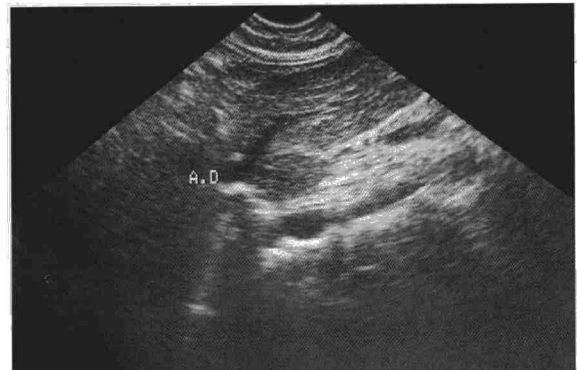


Fig. 4. b) Corte ecográfico longitudinal. Desembocadura cefálica de la vena hepática izquierda en la aurícula derecha.

Desde el punto de vista clínico, puede asociarse con diversas anomalías cardíacas y de posición de vísceras abdominales, pero también puede ser un hallazgo casual en enfermos estudiados por otras causas<sup>1,3,4,8</sup>. Así ocurrió en nuestro caso.

La continuación de la vena ácigos puede sospecharse en la radiografía de tórax, por la existencia de una masa paratraqueal derecha, representando una vena ácigos aumentada, que disminuye de tamaño con la maniobra de Valsava y aumenta con la de Müller.

En la radiografía lateral de tórax, la ausencia de la sombra de la vena cava inferior es un indicio de continuación de la vena ácigos<sup>1</sup>. Esta sombra no siempre está ausente y en estos casos es posible que represente la confluencia de las venas hepáticas entrando en aurícula derecha y no la vena cava inferior<sup>7</sup>. En nuestro caso, la sombra de la vena cava inferior estaba ausente en la radiografía lateral de tórax.

El examen ecográfico revela claros hallazgos en esta anomalía<sup>4</sup>. Éstos consisten en la no identificación de la vena cava inferior a nivel de la desembocadura de las venas hepáticas, con drenaje de éstas, más cefálicamente, directamente en aurícula derecha. El vaso que representa la vena ácigos en continuación con la vena cava inferior, no siempre puede ser identificado, sin embargo, esto no es

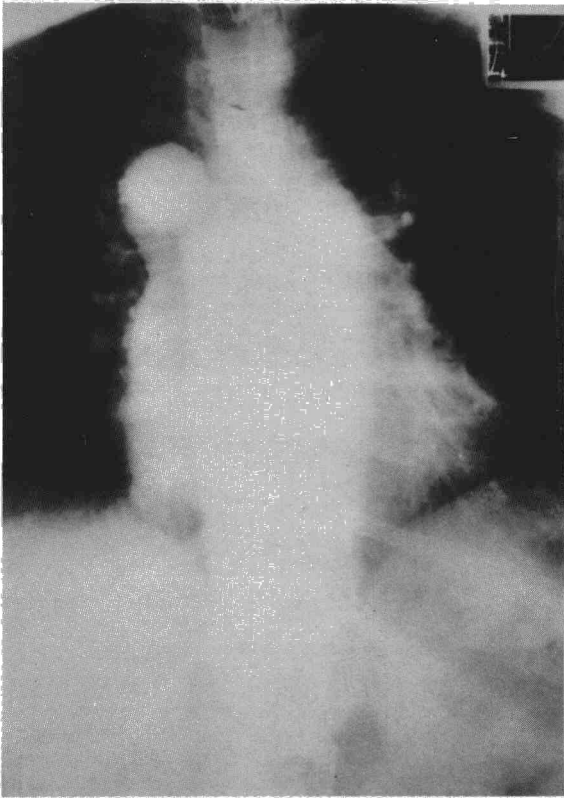



Fig. 5. a) Venografía en proyección anteroposterior. Continúa de la vena cava inferior con el sistema ázigos, que se encuentra dilatado.

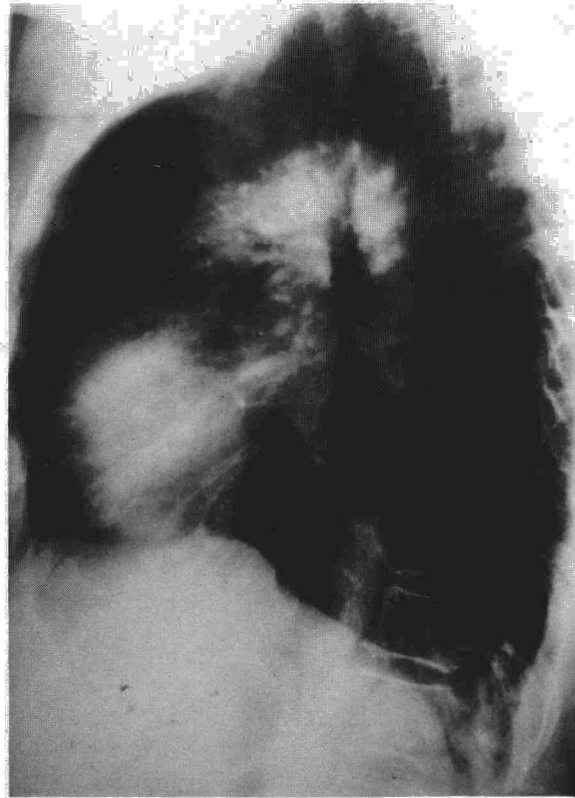

Fig. 5. b) Venografía en proyección lateral. Sistema ázigos dilatado, en posición prevertebral desembocando en la vena cava superior.

esencial para el diagnóstico ecográfico dado que, el drenaje independiente de las venas hepáticas y la ausencia de la porción hepática de la vena inferior son diagnósticos.

La confirmación diagnóstica se realiza por venografía femoral, la cual muestra un vaso de calibre similar a la vena cava inferior, que corre a lo largo del lado derecho de la columna vertebral, que es posterior al corazón y termina en forma de bastón a nivel de la vena cava superior.

#### BIBLIOGRAFIA

1. Heller RM, Dorst JP, James AE, Rowe RD. A useful sign in the recognition of azygos continuation of the inferior vena cava. *Radiology* 1971; 101:519-522.
2. Breckenridge JW, Kinlaw WB. Azygos continuation of inferior vena cava. *J Comput Assist Tomogr* 1980; 4:392-397.
3. Churchill RJ, Wesby III G, Marsan RE, Moncada R, Reynes CJ, Love L. Computed tomography demonstration of anomalous inferior vena cava with azygos continuation. *J Comput Assist Tomogr* 1980; 4:398-402.
4. Garris JB, Kangaroo H, Sample WF. Ultrasonic diagnosis of infrahepatic interruption of the inferior vena cava with azygos (hemiazzygos) continuation. *Radiology* 1980; 134:179-183.
5. Vaughan JI, Hawkins IF, Elliot LO. Diagnosis of polysplenia syndrome. 1971; 101:511-18.
6. Haswell DM, Berrigan TJ. Anomalous inferior vena cava with accessory hemiazzygos continuation. *Radiology* 1976; 119:51-54.
7. Mayo J, Gray R, St Louis E, Grosman H, MC Loughlin M, Wise D. Anomalies of the inferior vena cava. *AJR* 1983; 140:339-345.
8. Floyd GD, Nelson WP. Developmental interruption of the inferior vena cava with azygos and hemiazzygos substitution. *Radiology* 1976; 119:55-57.