

**Hamartoma endobronquial:
Descripción de un caso**

Sr. Director: El hamartoma pulmonar es un tumor benigno cuya incidencia en la población general es 0,25 %¹, observándose la forma endobronquial entre el 3 %-19,5 % de los casos².

Observación clínica: Varón de 64 años, cuya radiografía de tórax en 1984 mostraba atelectasia del LSI (fig. 1). En aquel momento no aceptó el paciente ninguna exploración por encontrarse asintomático. Tres años después ingresa por dolor torácico en costado izquierdo de características pleuríticas. La exploración física y analítica general de sangre y orina fueron normales. La radiografía de tórax era similar a la descrita anteriormente. Espirometría y gasometría arterial estuvieron dentro de la normalidad. Se realiza fibrobroncoscopia, observándose una masa de aspecto vegetante y color blanquecino que ocluye el 80 % de la luz del bronquio del LSI. El BAS y cepillado bronquial resultaron negativos para malignidad. La biopsia de la masa se informó como mucosa bronquial normal. TAC torácico: lesión nodular en bronquio principal izquierdo, sin otras imágenes patológicas en parénquima ni mediastino. Se realiza toracotomía practicándose lobectomía superior izquierda, siendo el diagnóstico anatomopatológico: hamartoma polipode intrabronquial.

La descripción inicial del hamartoma la realizó Albrecht en 1904³, definiéndolo como una malformación de componentes tisulares normales, que microscópicamente puede ofrecer alteraciones en el contenido celular, tanto en cantidad como en grado de maduración de las células o en su disposición. La idea más aceptada en cuanto a patogenia es la de Oslen⁴ y Koutras et al⁵, por la cual se trataría de restos embrionarios del árbol bronquial rodeados por tejido pulmonar normal que en un momento determinado empezarían a crecer para constituir hamartomas.

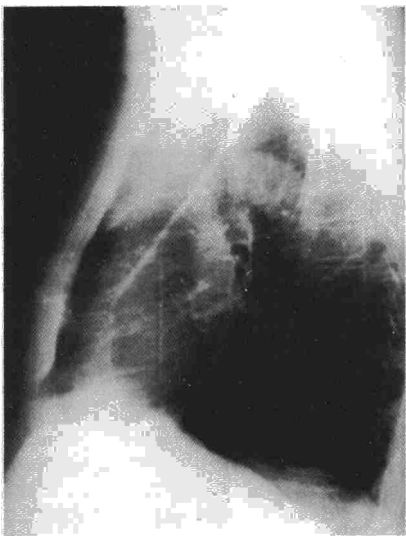


Fig. 1. Rx lateral de tórax en la que se observan signos directos de pérdida de volumen del LSI.

El sexo masculino es el más afectado, con una relación 3/1 respecto al femenino y la edad más frecuente entre los 50-60 años. Generalmente se descubren de forma casual, ya que comienzan siendo asintomáticos y al aumentar de tamaño, como en el caso descrito, pueden tener presentación clínica y radiológica de obstrucción bronquial. Los de asiento periférico, en cambio, aparecen como formaciones redondeadas, nítidas y bien delimitadas a veces con calcificaciones. Pueden permanecer invariables durante mucho tiempo o aumentar muy lentamente, aunque hay casos descritos con incremento de 3-5 veces el tamaño original⁶ en pocos meses. La broncoscopia y el estudio citológico de la secreción bronquial son de muy poco valor en el diagnóstico de los hamartomas de asiento periférico, en cambio la biopsia puede ser definitiva en los de localización endobronquial. En la mayoría de las ocasiones, como en nuestro caso, sólo la toracotomía con estudio histológico del tumor extirpado puede asegurar el diagnóstico, aunque con biopsia pulmonar transparietal⁷ se podría evitar en ocasiones la intervención quirúrgica. A pesar de que la recidiva⁸ y la malignización⁹ son excepcionales, el tratamiento de elección es la extirpación quirúrgica por vía broncoscópica o por toracotomía.

**P. Sanz Sanz, S. Solano Reina,
M. Lobo Gallardo, J. Ancochea Bermúdez,
F. Aspa Marco y C. Jiménez Ruiz**

Servicio de Neumología. Hospital de la Princesa. Universidad Autónoma de Madrid

1. Young JM. Endobronchial hamartoma. Report of two cases. J Thorac Surg 1954; 27:300-305.
2. Sibala JL. Endobronchial hamartoma. Chest 1972; 62:631-639.
3. Albrecht E. Ueber Hamartome. Verh Dtsch Ges Path 1904; 7:153-157.
4. Oslen P. Hamartoma of the lung. Danish Med Bull 1968; 15:117-123.
5. Koutras P, Urschel HC, Paulson DL. Hamartoma of the lung. J Thorac Cardiovasc Surg 1971; 61:768-776.
6. Hall WC. Roentgenologic significance of hamartome of the lung. Amer J Roentgen 1948; 60:605-611.
7. Sinner W. Fine-needle biopsy of hamartomas of the lung. Amer J Roentgen 1982; 138:65-69.
8. Poulsen JT. Probable malignant transformation of pulmonary hamartoma. Thorax 1979; 34:557-558.
9. Karasik A. Increased risk of lung cancer in patients with condromatous hamartoma. J Thorac Cardiovasc Surg 1980; 80:217-220.

Pleuritis tuberculosa y adenosina deaminasa

Sr. Director: La determinación de la actividad de adenosina deaminasa (ADA) en líquido pleural ha demostrado su utilidad en el diagnóstico de la pleuritis tuberculosa

(PT)¹. En varios trabajos se ha hallado que la sensibilidad de un resultado superior a 43 U/l para detectar PT es del 100 %²⁻⁴. La especificidad de dicha determinación analítica también es alta (95 %)⁸, aunque pueden obtenerse resultados superiores a 43 U/l en algunas neoplasias, empiemas y en el derrame pleural secundario a artritis reumatoide^{3,5}. El rendimiento de dicha determinación analítica para el diagnóstico de PT ha inducido en nuestro hospital a considerar como definitivo el diagnóstico de PT ante un paciente menor de 25 años, con intradermoreacción 5U PPD superior a 10 mm a las 48 horas, derrame pleural linfocitario y ADA superior a 43 U/l; sin realización de biopsia pleural.

Se comenta un paciente afecto de PT en el que la determinación de la actividad ADA en líquido pleural al inicio del cuadro fue inferior a 43 U/l.

Se trata de un paciente de 17 años, sin hábitos tóxicos, que ingresó por un cuadro de 10 días de evolución de astenia, tos no productiva y dolor torácico pleurítico. Se objetivó febrícula y semiología de derrame pleural derecho, siendo el resto de la exploración anodina. La radiografía de tórax mostró derrame pleural derecho. El hemograma, la fórmula leucocitaria y las determinaciones de urea, glicemia, calcemia, ionograma y analítica hepática fueron normales. La intradermoreacción 5U PPD fue positiva a 13 mm. La toracocentesis mostró un líquido serofibrinoso con características bioquímicas de exudado y una citología con un 97 % de linfocitos. La determinación de actividad ADA en líquido pleural por el método colorimétrico⁶ fue de 27 U/l. Ante este resultado se realizó un biopsia pleural con aguja de Cope, que mostró una pleuritis granulomatosa, sin necrosis central, iniciándose tratamiento tuberculostático con rifampicina, isoniacida y etambutol. Una segunda determinación de actividad ADA, realizada 7 días después de la primera, fue de 91 U/l. Un mes más tarde creció *Mycobacterium tuberculosis* en el cultivo de esputo en medio de Lowenstein.

La determinación de la actividad ADA en líquido pleural es de gran interés clínico y debe recomendarse su uso rutinario en el diagnóstico de la pleuritis de causa desconocida. No obstante, es aconsejable realizar una segunda determinación de actividad ADA, cuando un primer resultado sea inferior a 43 U/l ante una pleuritis de inicio reciente. Parece probable que la PT de aparición reciente pueda cursar con actividad ADA baja, que aumentaría hasta niveles diagnósticos en los días o semanas siguientes.

E. Monsó, J. Otal y B. Teixidó

Secció de Pneumologia. Servei de Medicina Interna. Hospital Arnau de Vilanova. Lleida.

1. Piras MA, Gakis C, Budroni M, Andreoni G. Adenosine deaminase activity in pleural effusions: An aid to differential diagnosis. Br Med J 1978; 2:1-751-1.752.

2. Ocaña I, Martínez-Vázquez JM, Segura RM, Fernández de Sevilla T, Capdevila JA. Adenosine deaminase in pleural fluids. Test