



FISTULA TRAQUEOESOFAGICA TRAS TRAUMATISMO TORACICO CERRADO. SU REPARACION QUIRURGICA

R. Guijarro Jorge, A. Sánchez-Palencia Ramos, F. Expósito Sequera y A. Cueto Ladrón de Guevara.

Unidad de Cirugía Torácica. Hospital Virgen de las Nieves. Granada.

Las fístulas traqueoesofágicas tras traumatismo cerrado son una rareza, habiéndose descrito sólo 50 casos en la literatura. Su importancia radica en que suelen conllevar lesiones asociadas que pueden ser mortales.

Se presenta un caso de FTE por traumatismo tras un accidente de tráfico resuelto quirúrgicamente con éxito tras realizar sutura con puntos sueltos de las heridas traqueal y esofágica y recubrimiento de las mismas con plásticas pediculadas de pleura y músculo intercostal. Se comentan otras posibilidades quirúrgicas de tratamiento y se realiza una revisión de la literatura.

Tracheoesophageal fistula after blunt trauma of the chest. Surgical repair

Tracheoesophageal fistulae after blunt trauma are rare; there are only 50 cases reported in relevant literature. Its importance lies on the severity of the lesions which are associated to them, and may be fatal.

We report a patient with tracheoesophageal fistula after motor vehicle collision, which was successfully repaired with interrupted suture of tracheal and esophageal wounds and re-coating then with pediculated plastics of pleura and intercostal muscle. Other therapeutic surgical approaches are discussed and current relevant literature is reviewed.

Arch Bronconeumol 1988; 24:261-263

Introducción

Las fístulas traqueoesofágicas (FTE) son muy poco frecuentes. Pueden ser congénitas y adquiridas y éstas últimas de origen maligno o benigno.

Las FTE benignas adquiridas constituyen aproximadamente el 50 % del total¹ y pueden deberse a procesos infecciosos, sobre todo de origen tuberculoso y fúngico² y a traumatismos, entre los que destaca la intubación endotraqueal prolongada³, actos quirúrgicos y exploraciones instrumentales⁴ y de origen cáustico⁵. Sin embargo, cuando el traumatismo originante es cerrado, la fístula traqueoesofágica es una auténtica rareza, habiéndose descrito menos de 50 casos en la literatura mundial⁶, puesto que la intensidad del trauma ha de ser tal, que normalmente origina lesiones incompatibles con la vida (médula, corazón y grandes vasos). La gravedad de estas lesiones se debe directamente a: 1) las lesiones comúnmente asociadas, muchas de ellas potencialmente fatales; 2) el pobre pronóstico de las mismas, mortalidad del 63 % los primeros 10 días de evolución; 3) la dificultad del diagnóstico de la lesión esofágica, ya que la atención suele centrarse en las lesiones acompañantes.

Caso clínico

Mujer de 26 años, que sufre un traumatismo torácico en accidente de tráfico. No sufre pérdida de conciencia y a su ingreso se aprecia enfisema subcutáneo y neumotórax derecho, que es drenado. A las

24 horas, presenta neumomediastino y 48 h más tarde, al comenarse la ingesta oral, se descubre cuadro de tos importante y crisis asfícticas coincidentes con ingesta de sólidos o líquidos.

Las exploraciones radiológicas efectuadas descubren fracturas costales bilaterales no complicadas y fractura de la cortical anterior del cuerpo esternal sin desplazamientos fragmentarios.

La analítica sanguínea se halla en la normalidad, no encontrando elevaciones enzimáticas ni alteraciones ECG que evidencien contusión miocárdica.

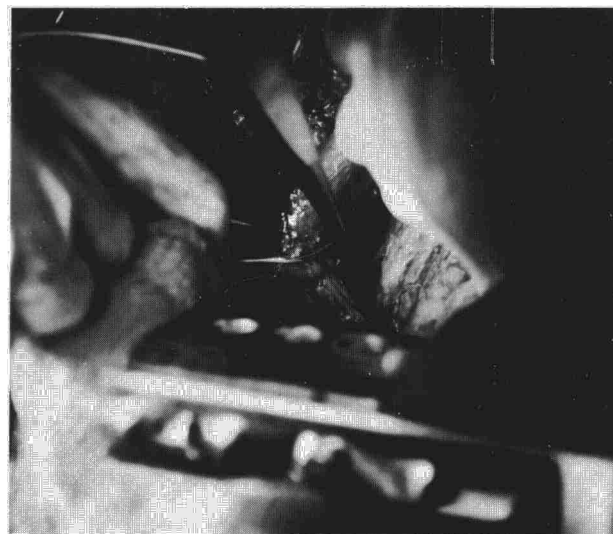

Fig. 1. Demostración de la rotura de pars membranosa traqueal.

Recibido el 15-3-1988 y aceptado el 9-5-1988.

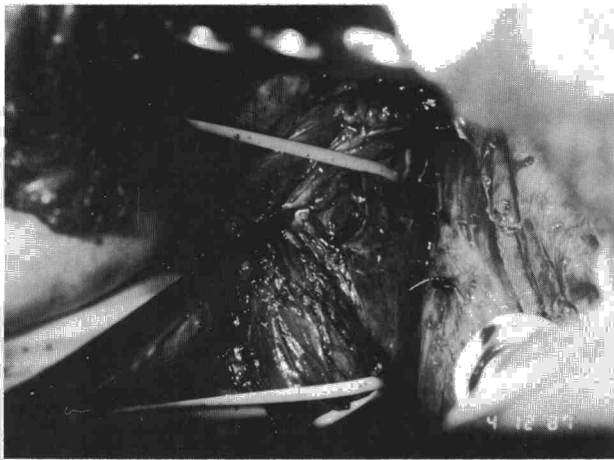



Fig. 2. Sutura con puntos sueltos de la herida traqueal, exposición de la lesión esofágica (esófago, tracción con *vessel-loop*).

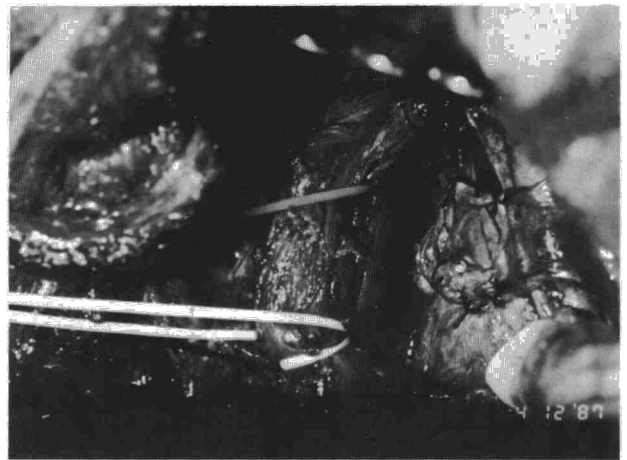


Fig. 3. Cierre con puntos sueltos en dos capas de la herida esofágica.

Se realiza: esofagoscopia, descubriendo a los 18 cm de la arcada dentaria (3-4 cm por debajo de la boca de Killian) una fistula traqueo-esofágica. En la cara opuesta hay una imagen de probable contusión con edema y enrojecimiento. Mediante fibrobroncoscopia, se descubre a 2 cm de carina traqueal, en la pars membranosa, un orificio fistuloso por el que mana gran cantidad de saliva.

En un principio se instaura nutrición parenteral, suprimiendo todo tipo de ingesta, pero la enferma se deterioró, por lo que se decidió realizar toracotomía, disección de la fistula y cierre de las heridas esofágicas y traqueal con puntos sueltos de nylon monofilamento 3/0 en tráquea y seda 3/0 en esófago (figs. 1 y 2) y recubrimiento de las suturas con plastia pediculada de pleura parietal en la tráquea y con músculo intercostal pediculado (fig. 3).

La evolución postoperatoria fue sin complicaciones, con recuperación de la paciente y comprobándose mediante tránsito baritado el perfecto paso del bolo alimenticio.

Discusión

En los últimos 30 años, la incidencia de traumatismos esofágicos se ha multiplicado por cinco, convirtiéndose éstos en la primera causa actual de FTE⁷.

Cualquier lesión esofágica —herida, laceración, ruptura, corrosión o perforación— puede ser potencialmente fatal. El pronóstico empeora conforme la virulenta flora esofágica invade los tejidos mediastínicos circundantes⁸.

La ruptura esofágica tras traumatismo puede involucrar a cualquier segmento de éste, pero muestra predilección por el tercio inferior⁹. La mayoría de las veces se debe a una brusca desaceleración de un conductor no sujeto por el cinturón de seguridad, golpeándose contra el volante. Las lesiones óseas pueden no ser llamativas¹⁰ y la ruptura esofágica y traqueal probablemente se deban a un aumento de la presión intraluminal súbitamente originada por la compresión (el esófago puede encontrarse momentáneamente cerrado superiormente por el esfínter cricofaríngeo e inferiormente por el esfínter esofágico inferior y el aumento presivo intratraqueal puede encontrarse con una glotis cerrada), o también a la compresión directa entre esternón y cuerpos vertebrales en el momento del impacto. En este último caso, la laceración de la pars membranosa traqueal suele sellarse rápidamente. Al mismo tiempo, aparece una lesión necrótica en la pared anterior esofágica debida directamente a la compresión, que origina una detención en el riego sanguíneo al área contundida. Esta necrosis se acelera por la infección concomitante y a los 3-5 días súbitamente la fistula aparece. Esta teoría es defendida por Braun¹¹, que en una

revisión de 28 pacientes con FTE traumáticas, demuestra que el 57 % de las fistulas acontecen en las inmediaciones de la carina. Rápidamente se desarrolla una mediastinitis debido al alto contenido en microorganismos de saliva y contenido gástrico, muchos de ellos gram negativos¹².

El cuadro clínico se caracteriza por: disnea, cianosis, tos coincidente con la ingesta, dolor en hemiabdomen superior, hipotensión y enfisema subcutáneo¹³. Muchas veces esta sintomatología no es apropiadamente reconocida, puesto que los accesos de tos tras tomar sólidos o líquidos del paciente, son atribuidos a lesión traumática encefálica o a aspiraciones¹⁴. La radiología puede mostrar neumotórax, hidroneumotórax y enfisema subcutáneo y mediastínico. Estos hallazgos pueden encontrarse también en la ruptura traqueobronquial aislada¹⁵.

El diagnóstico definitivo no se hace hasta que se realiza un esofagograma o una esofagoscopia. A veces, no obstante, como en nuestro caso, el esofagograma puede ser falsamente negativo¹⁶.


El tratamiento ideal de la FTE, si no ha producido una mediastinitis o absceso mediastínico y si ha sido lo suficientemente rápido en el diagnóstico, consistirá en¹⁷: 1) sutura de las heridas esofágicas y traqueal con puntos sueltos; 2) cubrimiento de las suturas para mayor refuerzo y seguridad de las vías; 3) drenaje mediastínico adecuado.

Sin embargo, cuando lo anterior no es posible por ser la infección mediastínica extensa y estar los tejidos friables por la inflamación, puede ser obligado: 1) excluir el esófago de saliva o residuos gástricos; 2) resecarlo; 3) reemplazarlo por otra víscera digestiva: estómago o colon.

El tratamiento a emplear dependerá de¹⁸: la etiología de la lesión, la localización, sus dimensiones, el intervalo de tiempo transcurrido entre la lesión y el tratamiento y el estado general del paciente.

El abordaje quirúrgico para las lesiones del esófago superior o del tercio medio se hará por toracotomía derecha, mientras que se realizará toracotomía izquierda para las lesiones del tercio inferior. Debe efectuarse adecuado desbridamiento de la herida, eliminado todos los tejidos esclerosados y las suturas deben cubrirse con músculo intercostal pediculado o pleura¹⁹.

Si la lesión esofágica reparada es grande, debe realizarse una exclusión temporal con esofagostomía y gastrostomía. Sin embargo, si ésta es pequeña lo anterior puede obviarse con la condición de que se mantenga al paciente con nutrición parenteral total durante un tiempo²⁰.



BIBLIOGRAFIA

1. Cantó A, Moya R, Aguilo M et al. Las fístulas traqueo-esofágicas adquiridas no neoplásicas. A propósito de cinco casos. Arch Bronconeumol 1987; 23:280-284.
2. Obrecht WF, Richter JE, Olympio GA, Gelfand DW. Tracheoesophageal fistula: a serious complication of infectious esophagitis. Gastroenterol 1984; 87:1174-1179.
3. Grillo MC. Tracheal surgery. Scand J Thorac Cardiovasc Surg 1983; 17:67-77.
4. Manyama Y, Pettet JR, Green CP. Acquired esophagotracheal fistula secondary to a foreign body in the esophagus. New Eng J Med 1959; 260:126-127.
5. Aucona E, Zaninotto G, Rossi M, Bardini R. Traitement des fistules oesophagotracheobronchiques consécutives à l'ingestion des caustiques, nouvelle technique d'exclusion de l'oesophage associée à oesophagocoloplastie rétro-sternale. A propos de deux cas. Ann Chir 1984; 38:23-25.
6. Williams WG, Smith RE. Trauma of the Chest. The Coventry Conference. Bristol. John Wright & Sons Limited 1977.
7. Grillo HC. Postintubation tracheo-esophageal fistula. En: Grillo HC, Eschapsse H ed. International trends in general thoracic surgery. Philadelphia, WB Saunders 1987; 61-68.
8. Kirsh MM, Sloand H. Blunt chest trauma. General principles of management. Boston. Little Brown and Company 1977.
9. Besson A, Saegesser F. A colour atlas of chest trauma and associated injuries. Vol two. London. Wolfe Medical Publications Ltd 1983; 315-316.
10. Barret NR. Esophageal trauma. London. Butterwoths 1982; 22-241.
11. Braun RA, Goldward RR, Flores LM. Cervical tracheal transection with esophageal fistula. Arch Otolaryngol 1972; 96:67.
12. Benson A, Meyer A, Savay M, Saegesser F. Etude de 58 complications thoraciques parmi 166 traumatismes accidentels ou iatrogènes de l'oesophage. Schwis Med Wschr 1981; 111:1602-1607.
13. Ginsberg RJ, Cooper JD. Oesophageal fistula. World J Surg 1983; 7:455-462.
14. Harrison MW, Lindell TD, Brant B. Surgical treatment of late oesophageal perforations. Amer J Surg 1976; 42:488-491.
15. Nacleiro EA. The «V» sign in the diagnosis of spontaneous rupture of the oesophagus (An early roentgen sign). Amer J Surg 1957; 93:291-298.
16. Vessal, K Montali, RS Larson SM, Chaffre V, Evertte-Games A. Evaluation of barium and gastrografin as contrast mediums for diagnosis of oesophageal ruptures or perforations. J Roentgenol Radium Ther Nucl Med 1975; 123:307-319.
17. Keszler P, Buzua E. Surgical and conservative management of oesophageal perforation. Chest 1981; 80:158-162.
18. Grillo HC, Monaire AC, MacEnany MT. Repair of inflammatory tracheoesophageal fistula. Ann Thorac Surg 1976; 22:112-119.
19. Dooling JA, Zick HR. Closure of an oesophageal fistula using onlay intercostal pedicle graft. Ann Thorac Surg 1967; 1:553-557.
20. Finley RJ, Pearson FG, Weisel RD, Todd TRJ, Ives R, Cooper J. The management of nonmalignant intrathoracic oesophageal perforations. Ann Thorc Surg 1980; 30:575-583.