

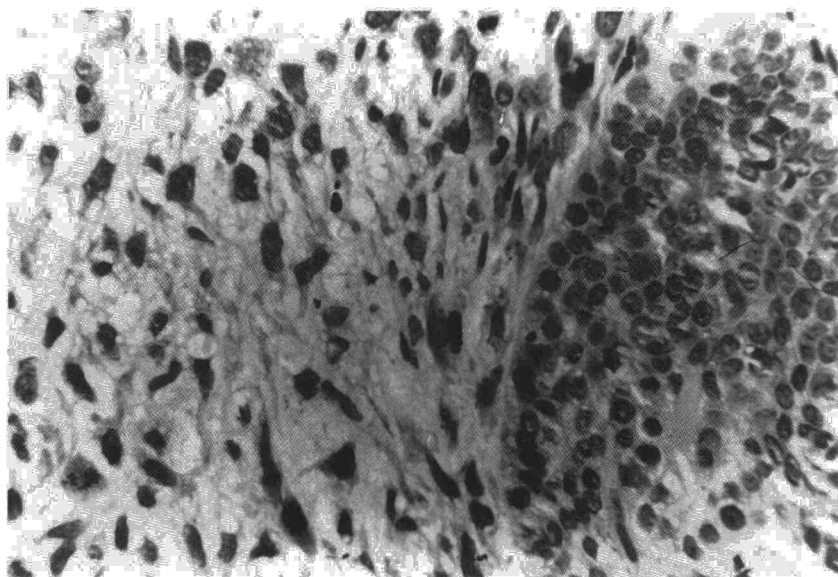Figura 1.

mes de evolución. La radiografía de tórax mostraba atelectasia de lóbulo medio y lóbulo inferior derecho. Había notado la aparición de dos tumoraciones cutáneas localizadas en el dorso de la nariz y en región cervical posterior, de 3 cm de diámetro recubiertas de piel rojo-violácea y adheridas a planos profundos. En la analítica destacaban Hct 36 %, Hb 11 g, 3.950.000 hematíes, VSG 112, PO<sub>2</sub> 72 mmHg, PCO<sub>2</sub> 41 mmHg y pH 7,45, siendo el resto de valores normales. Se realizó una fibrobroncoscopia encontrando al comienzo del intermediario una tumoración blanquecina que ocluía por completo la luz de dicho bronquio y que tras extraerla dejaba ver una mucosa enrojecida y mamelonada. La biopsia bronquial (fig. 1) mostraba un nido de células epiteliales malignas adyacentes a estroma sarcomatoso. En el cepillado y el broncoaspirado sólo se identificaron elementos celulares de carcinoma epidermoide. Se practicó punción aspirado de ambas tumoraciones cutáneas obteniendo células de carcinoma epidermoide en las dos. Poco tiempo después de ser diagnosticado sufrió empeoramiento de su sintomatología con gran deterioro del estado general falleciendo en su domicilio.

El caso de carcinosarcoma que presentamos tiene varias particularidades: una de ellas es el haber sido diagnosticado mediante fibrobroncoscopia, habida cuenta del bajo rendimiento diagnóstico en este tipo de tumores por este procedimiento, ya que en los casos en que se diagnostica malignidad es frecuente apreciar solamente alguna de las estirpes celulares malignas, pero no ambas<sup>4</sup>; de hecho sólo hay una publicación cuyo diagnóstico se hizo del mismo modo<sup>5</sup>. La otra particularidad, radica en la existencia de metástasis cutáneas a distancia en el momento del diagnóstico, hecho excepcionalmente asociado a las formas de presentación endobronquial. Las metástasis cutáneas cuando se presentan suelen ser por extensión directa del tumor a la pared torácica. El pronóstico de este tipo de tumores se ha asociado clásicamente a la forma anatomoclínica<sup>2</sup>, siendo peor para la periférica y algo mejor para la endobronquial; en nuestro caso fue pésimo, falleciendo el enfermo en aproximadamente un mes; este comportamiento va más acorde con los hallazgos de Bull<sup>6</sup> que lo asemeja al carcinoma de pulmón no de células pequeñas independientemente de la forma anatomoclínica.

amente a la forma anatomoclínica<sup>2</sup>, siendo peor para la periférica y algo mejor para la endobronquial; en nuestro caso fue pésimo, falleciendo el enfermo en aproximadamente un mes; este comportamiento va más acorde con los hallazgos de Bull<sup>6</sup> que lo asemeja al carcinoma de pulmón no de células pequeñas independientemente de la forma anatomoclínica.

#### I. Alfageme Michavila, S. Umbría Domínguez y D. Martínez Parra\*

Unidad de Neumología y \*Servicio de Anatomía Patológica.  
Hospital Universitario de Valme. Sevilla.

1. Razzuk MA, Urschel HC, Race GJ, Arnold JH, Paulson DL. Carcinosarcoma of the lung. Report of two cases and review of the literature. *J Thorac Cardiovasc Surg* 1971; 61:541-546.
2. Moore TC. Carcinosarcoma of the lung. *Surgery* 1961; 50:886-893.
3. Davis MP, Eagan RT, Weiland LH, Paisoleo PC. Carcinosarcoma of the lung: Mayo Clinic experience and response to chemotherapy. *Mayo Clinic Proc* 1984; 59:598-603.
4. Stackhouse EM, Harrison EG, Ellis FH. Primary mixed malignancies of lung carcinosarcoma and blastoma. *J Thorax Cardiovasc Surg* 1969; 57:385-399.
5. Loscos JM, Gutiérrez A, Ramírez JA et al. Carcinosarcoma de pulmón. *Arch Bronconeumol* 1981; 17:41-44.
6. Bull JC, Grimes OF. Pulmonary carcinosarcoma. *Chest* 1974; 65:9-12.

#### Tos crónica del adulto

**Sr. Director:** La aspiración de cuerpos extraños puede dar origen a complicaciones agudas, ocasionalmente con riesgo de muerte por asfixia, o bien alteraciones a más largo

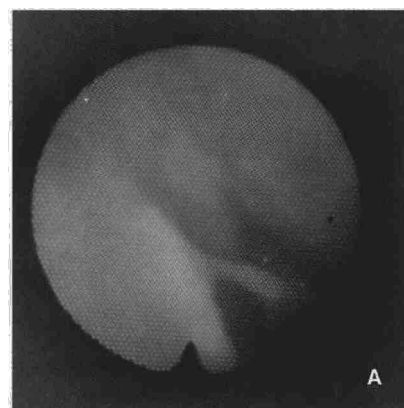


Fig. 1A. Visión endoscópica del cuerpo extraño.

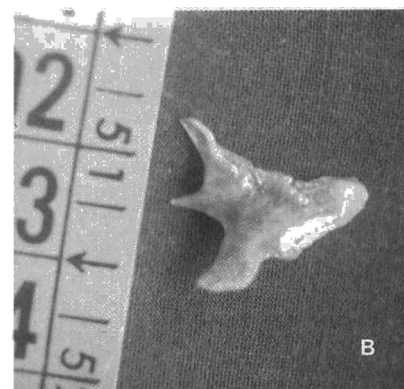

Fig. 1B. Aspecto macroscópico.

plazo como neumonías, abscesos pulmonares crónicos o bronquiectasias. La forma asfíctica aguda suele ser la más frecuente tanto en niños como en adultos; es posible, sin embargo, que el episodio aspirativo pase desapercibido y la sintomatología se presente tras un período de días o semanas.

Un paciente de 60 años no fumador, sin criterios de broncopatía crónica que presenta desde hace año y medio, tos persistente con escasa expectoración, sin fiebre ni dolor torácico. No presentó durante este tiempo astenia, anorexia o pérdida de peso, manteniendo un buen estado general. Recibió tratamiento ambulatorio sin mejoría de sus síntomas, tras lo cual es remitido a nuestro centro para estudio. En el momento del ingreso en la exploración general destacaba únicamente una disminución del murmullo vesicular a la auscultación pulmonar, más acusada en hemitórax izquierdo. La analítica y bioquímica sanguíneas presentaban valores en el rango normal. El estudio radiológico del tórax no mostró hallazgos patológicos. Las pruebas funcionales fueron normales.

Se practicó una fibrobroncoscopia apreciando mucosa de aspecto histológico neofornativo que englobaba imagen compatible con cuerpo extraño que se intentó extraer sin éxito, decidiendo practicar con posterioridad una broncoscopia rígida bajo anestesia general. El estudio histológico de la mucosa adyacente fue informado como tejido de granulación. Una vez extraído el cuerpo extraño se pudo comprobar que se trataba de una "branquia" de pescado de 1,2 x 0,8 cm (fig. 1). Ante la evidencia del cuerpo



extraño, el paciente recordó un episodio de atragantamiento en fechas próximas al inicio del cuadro.

En nuestro caso, únicamente con posterioridad el paciente recordó el episodio de atragantamiento; considerando que sólo en algo menos de un tercio de los casos de aspiración de cuerpos extraños, los pacientes recuerdan haberlo sufrido, es importante insistir en una anamnesis orientada en este sentido, ya que cualquier tos inexplicable, especialmente en sujetos previamente sanos y sin factores de riesgo, debe hacernos sospechar de un cuerpo extraño endobronquial. Insistimos, como han mencionado otros autores, en la importancia de la endoscopia, tanto con fines diagnósticos como terapéuticos, dado que la mayoría de cuerpos extraños inhalados son radiotransparentes, pudiendo pasar desapercibidos a otras exploraciones incluso con un tamaño relativamente grande como en nuestro caso.

**E. de Casimiro Calabuig, T. Lloret Pérez y T. Lluch Mota**

Servicio de Neumología. Hospital General. Valencia.

1. Wolkove N, Kreisman H, Cohen C, Frank H. Occult foreign-body aspiration in adults. *JAMA* 1982; 248:1.350-1.352.

2. Pérez C, Sempere MT, Marco J. Neumonía obstructiva post-aspiración de un cacahuete. *Arch Bronconeumol* 1987; 23:153-154.

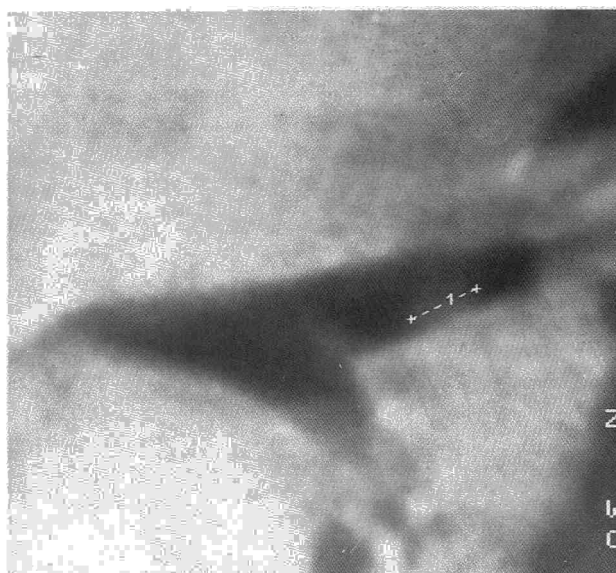3. Inhaled foreign bodies. *Br Med J* 1981; 282:1.649-1.650.

### Fibrolipoma bronquial

**Sr. Director:** El interés por la patología tumoral benigna bronquial ha aumentado en los últimos años, gracias al desarrollo paralelo de la endoscopia y de la cirugía torácica<sup>1</sup>. Los lipomas endobronquiales representan unas neoformaciones benignas, muy raras (0,1% de los tumores broncopulmonares), que se desarrollan a partir del tejido graso de la pared bronquial, habiéndose descrito en la literatura anglosajona alrededor de 60 casos<sup>2</sup>. Se presentan más habitualmente en bronquios principales, más en el izquierdo, siendo más rara su localización periférica, como el caso aquí referido<sup>3</sup>.

Presentamos un caso de un fibrolipoma bronquial, que viene a representar el tercer caso de nuestro grupo<sup>4</sup>, el cual asentaba en un paciente de 49 años, fumador de 40 cigarrillos día desde los 15 años, que comienza un mes antes de su ingreso con parestesias en mano izquierda, acompañado de dolor en hemitórax izquierdo que le ha desaparecido espontáneamente y tos seca. En la exploración física destaca únicamente una abolición del murmullo vesicular en campo superior de hemitórax izquierdo, acompañado de roncus y sibilancias diseminados por ambos hemitó-

**Fig. 1. TAC: Formación nodular de 6 mm en cara posterior del bronquio del lóbulo superior izquierdo de baja densidad.**



rax. Analítica de sangre, orina y hemostasia dentro de la normalidad. En la radiología aparece una opacidad paramediastínica de densidad más o menos uniforme en lóbulo superior izquierdo con pérdida de volumen y marcada participación pleural. En el TAC con corte fino (2 mm) aparece una formación nodular de 6 mm que asienta en cara posteroinferior del bronquio del lóbulo superior izquierdo a 1 cm de la carina secundaria. El nódulo es redondeado y tiene amplia base de implantación, siendo de densidad muy baja (fig. 1). En la fibrobroncoscopia se aprecia una neoformación pediculada que ocupa la luz del bronquio del culmen, de superficie lisa y consistencia dura, siendo la biopsia bronquial compatible con un fibrolipoma bronquial. Espirometría y gasometría dentro de la normalidad. Se procede a toracotomía por 5.º espacio intercostal, encontrándose una paquipleuritis importante a nivel del lóbulo superior izquierdo y tras su liberación se encuentra un parénquima distal atelectásico y claramente patológico. Dada la imposibilidad de la práctica de una broncoplastia, se efectúa una lobectomía superior izquierda reglada con sutura automática bronquial. El postoperatorio cursó con atelectasia del lóbulo inferior izquierdo, resuelta con endoscopia aspirativa. En el estudio de anatomía patológica se encontró una tumoración endobronquial, polipoide, amarillenta, de 6 mm de diámetro máximo, constituida por tejido adiposo maduro y escasa cantidad de tejido fibroso, recubierto por epitelio respiratorio, estando el parénquima distal con signos de neumonitis obstructiva. Diagnóstico: Fibrolipoma endobronquial.

La TAC como hemos podido ver representa una gran ayuda diagnóstica<sup>5</sup>. Cuando exista un diagnóstico de certeza, el tumor sea pequeño con pedículo accesible y no existan

lesiones distales, el tratamiento inicial será la resección endoscópica, si bien cuando ello no sea posible habrá que pasar a la cirugía, debiéndose de intentar inicialmente la broncotomía. Cuando el tumor sea grande o existan lesiones distales irreversibles, como en nuestro caso, no habrá más remedio que llegar a la lobectomía, planteándose recientemente por otros grupos el papel terapéutico del láser como alternativa importante<sup>6</sup>.

**J. Zapatero Gaviria, R. Peñalver Pascual y A. Pacheco Galván\***

Servicios de Cirugía Torácica y \*Neumología. Hospital Ramón y Cajal. Madrid.

1. Viejo Bañuelos JL, Gallo Marín F, Santos Barajas J, Velasco Osés A, Coma del Corral MJ. Lipoma bronquial. Revisión de la literatura a propósito de una observación. *Rev Clin Esp* 1980; 157:57-61.

2. Iannicello CM, Shoenut JP, Sharma GP, McGoey JS. Endobronchial lipoma: report of three cases. *Canadian Jour Surg* 1987; 30:430-431.

3. Politis J, Funahashi A, Gehlsen JA, De Cock R, Stengel BF, Choi H. Intrathoracic lipomas: report of three cases and review of the literature with emphasis on endobronchial lipoma. *J Thorac Cardiovasc Surg* 1979; 77:550-555.

4. Salvatierra A, Fogue L, Baschwitz B, Cueto A, Lago J, Madrigal L, Candelas J. Lipoma endobronquial. *Revista Esp Cirugía CTV* 1984; 2:53-58.

5. Mendelsohn SL, Fagelman D, Zwanger-Mendelsohn S. Endobronchial lipoma demonstrated by CT. *Radiology* 1983; 148:790.

6. Smirniotopoulos TT, Quate LJ, Arabian A, Rohatgi PK. Endoscopic removal of a bronchial lipoma with the neodymium-YAG laser. *Endoscopy* 1986; 18:197-198.