



Imagen clínica

## Acrometástasis como presentación inicial de un adenocarcinoma de pulmón en una mujer joven



Acrometastasis as the initial presentation of lung adenocarcinoma in a young woman

Luis Gorospe Sarasúa<sup>a,\*</sup>, Laura Mezquita Pérez<sup>b</sup> y Rubén Eduardo Pacios Blanco<sup>a</sup>

<sup>a</sup> Servicio de Radiodiagnóstico, Hospital Universitario Ramón y Cajal, Madrid, España

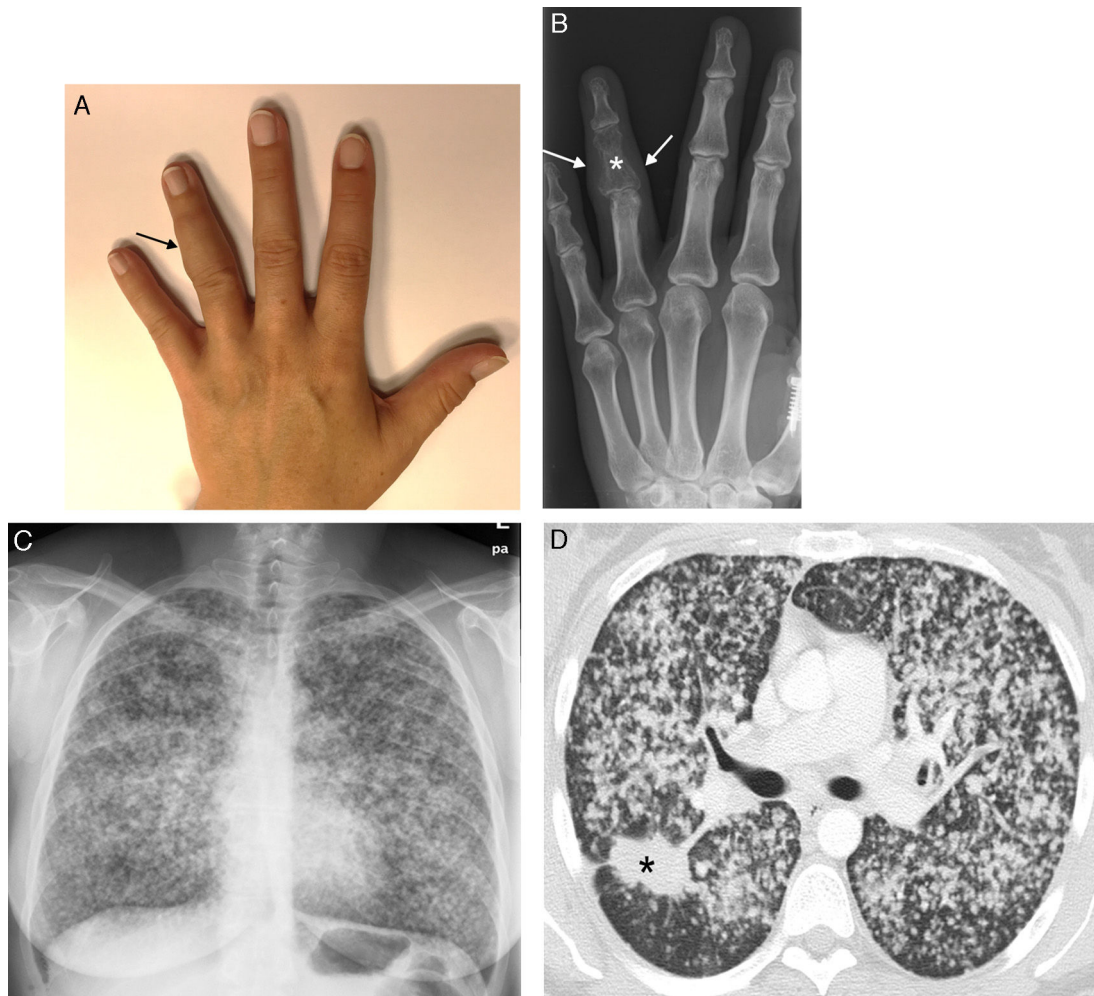
<sup>b</sup> Servicio de Oncología Médica, Hospital Universitario Ramón y Cajal, Madrid, España

Presentamos el caso de una mujer escasamente fumadora de 43 años, que consultó por la aparición de una tumoración dolorosa en el cuarto dedo de su mano izquierda, sin otros síntomas acompañantes (fig. 1A). Una radiografía demostró una lesión lítica en la falange media del cuarto dedo (fig. 1B). Se decidió realizar una radiografía de tórax, que reveló una llamativa afectación nodular bilateral de aspecto tumoral (fig. 1C). Una TC de tórax confirmó

una masa dominante en lóbulo superior derecho e innumerables nódulos bilaterales de pequeño tamaño (fig. 1D).

Las acrometástasis suponen menos del 0,1% de las metástasis óseas en pacientes con tumores sólidos, siendo el tumor primario más frecuente el carcinoma broncogénico<sup>1</sup>. La mayoría de casos ocurren en varones de edad avanzada diagnosticados de un tumor primario, y la supervivencia media desde su detección es de unos

\* Autor para correspondencia.  
Correo electrónico: [luisgorospe@yahoo.com](mailto:luisgorospe@yahoo.com) (L. Gorospe Sarasúa).



**Figura 1.** A) Tumoración (flecha) dolorosa que afecta a la falange media del cuarto dedo de la mano izquierda. B) Radiografía de la mano izquierda en la que se observa una lesión lítica en la falange media del cuarto dedo (asterisco), que se acompaña de un aumento de partes blandas (flechas). C) Radiografía de tórax en la que se visualiza una llamativa afectación nodular bilateral. D) Imagen axial de TC (ventana de pulmón) en la que se identifica una masa dominante espiculada en pulmón derecho (asterisco), que se acompaña de múltiples nódulos pulmonares bilaterales de pequeño tamaño).

6 meses<sup>2</sup>. Son más frecuentes en la mano derecha: los huesos que más se afectan son las falanges distales, seguidas de metacarpianos, falanges proximales y falanges medias. Creemos que nuestro caso es interesante porque ilustra una forma muy atípica de presentación de un cáncer de pulmón en una mujer joven, sin otros síntomas en el momento del diagnóstico de la acrometástasis.

### Bibliografía

1. Stomeo D, Tulli A, Ziranu A, Perisano C, Maccauro V de S. Acrometastasis: A literature review. *Eur Rev Med Pharmacol Sci.* 2015;19:2906–15.
2. Flynn CJ, Danjoux C, Wong J, Christakis M, Rubenstein J, Yee A, et al. Two cases of acrometastasis to the hands and review of the literature. *Curr Oncol.* 2008;15:51–8.