

Cartas científicas

Signo del halo invertido: criterios para reducir el diagnóstico diferencial



Reversed halo sign: Criteria for narrowing the differential diagnosis

Sr. Director:

Hemos leído con gran interés el artículo de Nascimento y Fernandes¹, que describe el caso de un hombre de 63 años de edad que presentaba disnea y fiebre. En la tomografía computarizada (TC) se observó un signo del halo invertido (SHI); el angio-TAC mostró un trombo en la arteria pulmonar derecha y el SHI se atribuyó a un infarto pulmonar (IP). Los autores comentaron que, aunque el SHI fue inicialmente considerado patognomónico de neumonía organizada (NO), el diagnóstico diferencial es amplio y se basa en los hallazgos clínicos y radiológicos. Los autores también informaron de que su diagnóstico definitivo se retrasó, ya que se hizo solo después de una evaluación exhaustiva. Sin embargo, un rápido diagnóstico es fundamental en algunas situaciones y cualquier retraso en el tratamiento puede aumentar significativamente la mortalidad.

Nos gustaría destacar la demostración en varios estudios recientemente publicados de que algunas características del SHI son muy útiles para el diagnóstico diferencial. Un estudio comparativo entre las características morfológicas de un SHI causado por tuberculosis y las de uno causado por NO mostró que la presencia de paredes nodulares o nódulos en el interior del SHI favorece notablemente un diagnóstico de enfermedad granulomatosa, una tuberculosis pulmonar particularmente activa (Fig. 1C, D).² El análisis histopatológico de esos especímenes ha revelado la presencia de granulomas. Otro estudio cuyo objetivo era identificar hallazgos de la TC que diferenciaran el SHI causado por infección fúngica invasiva (IFI) del debido a NO demostró que, en un contexto de inmunosupresión, la presencia de reticulación dentro del SHI es muy indicativo de IFI (particularmente zigomicosis pulmonar o aspergilosis pulmonar angioinvasiva).³

El mismo hallazgo (reticulación dentro del SHI) puede verse en IP causado por tromboembolismo (Fig. 1A, B). Esta apariencia similar puede deberse a que subyace el mismo mecanismo fisiopatológico en ambas enfermedades: el IP es causado por la oclusión tromboembólica y los infartos en IFI suelen deberse a trombos intravasculares que contienen hifas de los hongos. Por lo tanto, la reticulación dentro del SHI debe interpretarse teniendo

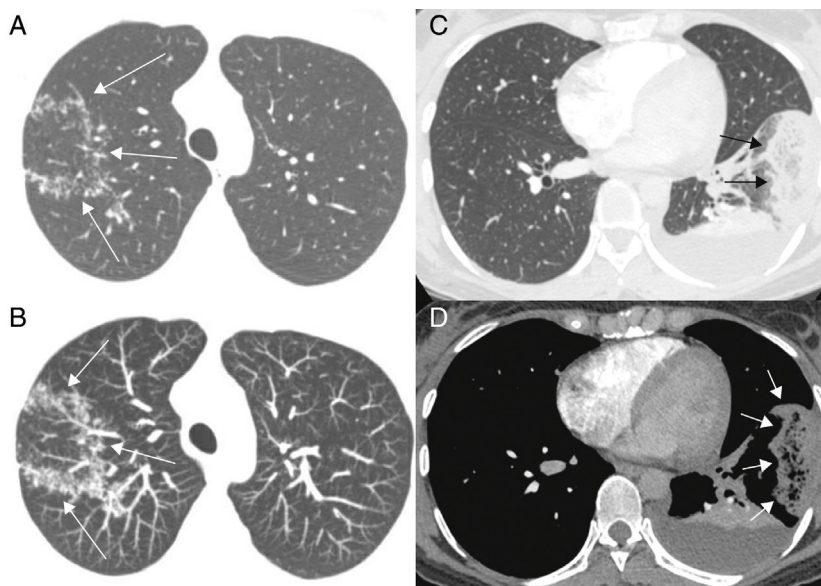


Figura 1. (A, B) Mujer de 32 años con embolia pulmonar aguda e infarto pulmonar. Imágenes transversales de TC con contraste en ventanas pulmonar (A) y mediastínica (B) muestran un signo de halo invertido subpleural ovalado en el segmento lateral del lóbulo inferior izquierdo del pulmón (flechas). Se destaca la reticulación dentro del halo. También es visible una atelectasia posterior, que se delinea en un derrame pleural. La paciente tenía coágulos afectando varias arterias pulmonares segmentarias y no segmentarias (no mostrado). (C, D) Una mujer de 39 años con tuberculosis pulmonar activa. Imagen axial de tomografía computarizada del lóbulo pulmonar superior derecho (C) muestra un signo del halo invertido con paredes nodulares. Imagen axial retocada con proyección de máxima intensidad (D) muestra los nódulos en mayor detalle (flechas).

en cuenta la presentación clínica general y el estado inmunológico del paciente.⁴ En un paciente inmunodeprimido, el SHI con reticulación es muy indicativo de IFI. Sin embargo, en un paciente inmunocompetente, este hallazgo es muy indicativo de IP.

En conclusión, el SHI se admite cada vez más como un valioso hallazgo en las pruebas de imagen para varias enfermedades pulmonares y un cuidadoso análisis de sus características morfológicas puede reducir el diagnóstico diferencial. La presencia de paredes nodulares o nódulos en el interior del SHI es muy indicativo de enfermedad granulomatosa, especialmente tuberculosis. La reticulación en el centro del halo sugiere enfermedades o afecciones que causan IP, IFI, y embolia pulmonar. Reconocer este hallazgo tomográfico puede tener importantes implicaciones clínicas e indica la necesidad de un angio-TAC adicional.

Bibliografía

1. Nascimento LM, Fernandes A. Reversed halo sign: What lies beneath? Arch Bronconeumol. 2015, <http://dx.doi.org/10.1016/j.arbres.2015.06.007> [Epub ahead of print]; [Article in English, Spanish].

2. Marchiori E, Zanetti G, Irion KL, Nobre LF, Hochegger B, Mançano AD, et al. Reversed halo sign in active pulmonary tuberculosis: Criteria for differential diagnosis from cryptogenic organizing pneumonia. AJR Am J Roentgenol. 2011;197:1324-7.
3. Marchiori E, Marom EM, Zanetti G, Hochegger B, Irion KL, Godoy MC. Reversed halo sign in invasive fungal infections: Criteria for differentiation from organizing pneumonia. Chest. 2012;142:1469-73.
4. Godoy MC, Viswanathan C, Marchiori E, Truong MT, Benveniste MF, Rossi S, et al. The reversed halo sign: Update and differential diagnosis. Brit J Radiol. 2012;85:1226-35.

Edson Marchiori*, Carmen Lucia Arantes Pereira Azevedo y Gláucia Zanetti

Departamento de Radiología, Federal University of Rio de Janeiro, Rio de Janeiro, Brasil

* Autor para correspondencia.

Correo electrónico: edmarchiori@gmail.com

(E. Marchiori).

<http://dx.doi.org/10.1016/j.arbres.2015.08.010>

Insuficiencia respiratoria asociada a parálisis diafragmática: ¿solo un problema de ventilación-perfusión?



Respiratory Failure Associated with Diaphragmatic Paralysis: Just a Ventilation/Perfusion Problem?

Sr. Director:

Presentamos el caso de un varón de 75 años sin antecedentes relevantes que tras ser sometido a una cirugía de artrodesis de la columna dorsolumbar semanas antes consulta por disnea progresiva que se ha hecho de mínimos esfuerzos.

Al ingreso se constató una elevación del hemidiafragma derecho que no estaba presente en radiografías previas, así como una insuficiencia respiratoria severa (pO_2 49, pCO_2 41), que apenas mejoraba con la administración de oxígeno a alto flujo, manteniendo una SpO_2 del 90-91% con mascarilla facial con reservorio. Al adoptar la bipedestación el paciente presentaba taquipnea y un descenso de la SpO_2 hasta el 84-85%.

No existían datos de insuficiencia cardiaca o infección respiratoria, y la parálisis diafragmática derecha se confirmó mediante ecografía diafragmática. La analítica básica era normal y se realizó una TC de tórax con contraste que descartó la presencia de

tromboembolismo pulmonar o afectación parenquimatosa, y puso de manifiesto una importante compresión de la aurícula derecha (AD) y atelectasia parcial del lóbulo inferior del pulmón derecho por el hemidiafragma ipsilateral (fig. 1A). Las pruebas de función respiratoria mostraron un trastorno mixto leve-moderado (CVF 76%, FEV1 64%, FEV1/CVF 65%), sin alteración de la difusión de monóxido de carbono.

La ausencia de neumopatía que explicara la hipoxemia grave, así como la pobre respuesta a oxigenoterapia hicieron sospechar la existencia de un cortocircuito derecha-izquierda intracardiaco o intrapulmonar. En el ecocardiograma transtorácico se informó de un probable foramen oval permeable (FOP) por paso inmediato de burbujas a cavidades izquierdas a través del septo interauricular tras la administración intravenosa de suero salino agitado. Las cámaras cardiacas no estaban dilatadas y las presiones pulmonares eran normales. Se realizó un estudio transesofágico que mostró una AD severamente reducida por compresión extrínseca y confirmó la presencia de un cortocircuito derecha-izquierda a través de un FOP (fig. 1B y C).

Ante la presencia de insuficiencia respiratoria y síntomas compatibles con síndrome de platipnea-ortodeoxia se indicó el cierre percutáneo del FOP. Se implantó un dispositivo de foramen oval Amplatzer® n.º 18 (St Jude Medical, EE. UU.) con guía de ecografía transesofágica (fig. 1D), persistiendo un mínimo

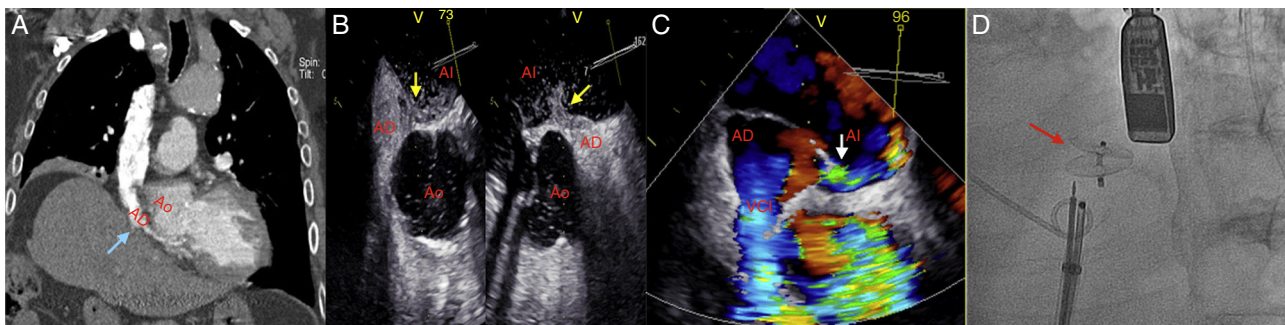


Figura 1. A. TC de tórax con contraste: compresión de la aurícula derecha por la elevación del hemidiafragma ipsilateral (flecha azul). B y C. Ecocardiograma transesofágico: cortocircuito derecha-izquierda a través del foramen oval (paso de contraste a la aurícula izquierda - flecha amarilla -, doppler color - flecha blanca -). D. Implante de dispositivo Amplatzer® (flecha roja).

AD: aurícula derecha; AI: aurícula izquierda; Ao: aorta ascendente; VCI: vena cava inferior.