

Imagen clínica

Variz venosa pulmonar: una entidad rara que imita una malformación arteriovenosa



Pulmonary venous varix: A rare entity imitating arteriovenous malformation

Nuno Vaz, Ivan Vollmer* y Rosario J. Perea

Servicio de Radiodiagnóstico (CDIC), Hospital Clínic, Barcelona, España

Se trata de un paciente varón de 48 años, no fumador, con antecedente de enfermedad coronaria, referido a estudio por lesión sugestiva de malformación arteriovenosa (MAV) pulmonar en TC torácica, realizada por el hallazgo de opacidad parahiliar derecha en una radiografía de tórax.

El ecocardiograma transtorácico con contraste no demostró *shunt* extracardiaco derecha-izquierda, siendo el restante examen ecocardiográfico, la gasometría y la espirometría normales. La

angio-TC pulmonar demostró una vena pulmonar hipertrofiada que comunica la vena del segmento anterior con la del segmento posterior del lóbulo superior derecho, sugestiva de variz venosa, drenando a la vena pulmonar superior derecha.

La variz venosa pulmonar es una entidad rara, definida como una dilatación patológica focal de una vena pulmonar, que puede ser aislada o asociarse a hipertensión venosa pulmonar, siendo esto último secundario a valvulopatía mitral en la mayoría de los

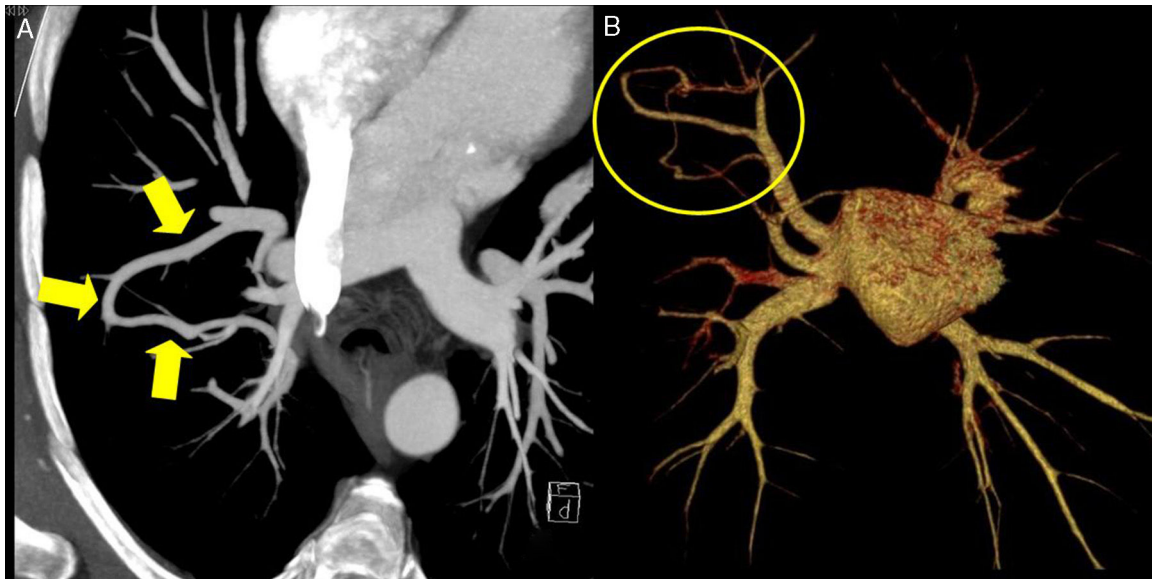


Figura 1. A) TC torácica con reconstrucción de proyección de máxima intensidad (MIP) en la que se identifica una estructura vascular tubular que comunica 2 venas pulmonares. B) TC torácica con reconstrucción de *volume rendering* (VR) en la que únicamente se visualizan las venas pulmonares y la aurícula izquierda, objetivándose la conexión entre las venas pulmonares derechas correspondiente a la variz venosa pulmonar.

* Autor para correspondencia.
Correo electrónico: vollmer@clinic.ub.es (I. Vollmer).

casos^{1,2}. El aspecto radiológico puede simular el de una MAV, pero una exploración detallada de las imágenes permite detectar la conexión con estructuras vasculares venosas (fig. 1), y la ausencia de participación de arterias. Es generalmente asintomática, como en este paciente, y no necesita tratamiento, pero que debe ser diferenciada de una malformación arteriovenosa pulmonar.

Bibliografía

1. Kumazoe H, Komori M, Ochiai R, Egashira R, Nakazono T, Kudo S. Pulmonary varix mimicking arteriovenous malformation. *Clin Imaging*. 2008;32:61–4.
2. Abujudeh H. Pulmonary varix: Blood flow is essentials in the diagnosis. *Pediatr Radiol*. 2004;34:567–9.