

Imagen clínica

**Metástasis de melanoma maligno en forma de nódulos no sólidos:
diagnóstico mediante biopsia pulmonar percutánea**



**Malignant melanoma metastasis in the form of non-solid nodules: Diagnosis by
percutaneous lung biopsy**

Ivan Vollmer^{a,*}, José Ramírez^b y Marcelo Sánchez^a

^a Servicio de Radiodiagnóstico (CDIC), Hospital Clínic, Barcelona, España

^b Servicio de Anatomía Patológica (CDB), Hospital Clínic, Barcelona, España

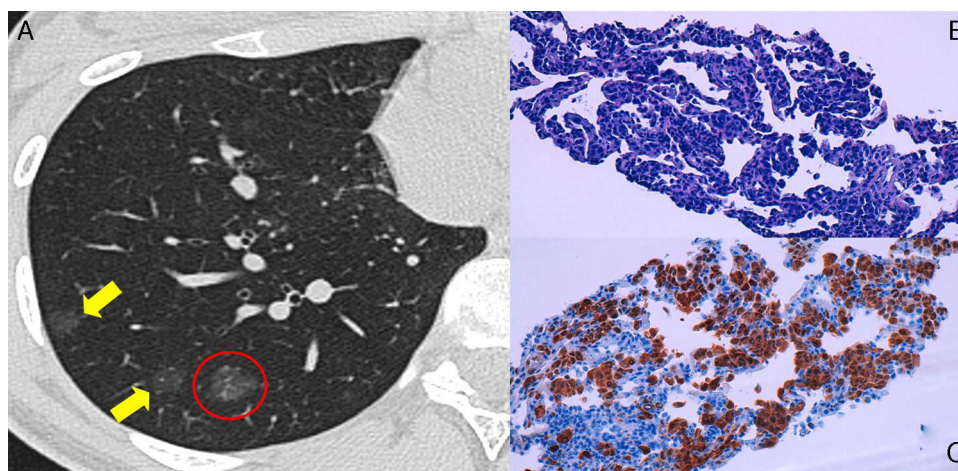


Figura 1. Imagen de TC (A) que muestra múltiples nódulos no sólidos (flechas) en el pulmón derecho. Enmarcado por una circunferencia, puede observarse el nódulo no sólido que se biopsió. Imágenes microscópicas a $\times 250$ de la biopsia pulmonar (B y C) en las que se observa infiltración de células neoplásicas por el intersticio en la tinción de hematoxilina-eosina (B), y se aprecia la diferenciación melanocítica mediante positividad para proteína S-100 (C).

Se trata de una paciente de 20 años diagnosticada de un melanoma maligno de localización preesternal (clasificación de Clark III y Breslow: 3,56), tratada mediante biopsia excisional, y posterior ampliación de márgenes con detección de ganglio centinela.

La paciente siguió controles mediante tomografía computarizada (TC), que evidenció, 15 meses después de la cirugía, múltiples nódulos no sólidos en ambos pulmones. Se recomendó control mediante TC torácica en 3 meses, que demostró la persistencia

de las lesiones nodulares que, incluso, mostraban crecimiento de tamaño y de densidad (fig. 1A). Dada la sospecha clínica de enfermedad metastásica pulmonar, se realizó biopsia percutánea guiada por TC que confirmó el diagnóstico.

Si bien la mayoría de nódulos no sólidos persistentes corresponden a lesiones del espectro del adenocarcinoma pulmonar, dentro del diagnóstico diferencial deben incluirse las metástasis de neoplasias gastrointestinales, melanoma y carcinoma renal.

* Autor para correspondencia.

Correo electrónico: vollmer@clinic.ub.es (I. Vollmer).

En la literatura existen tan solo 2 casos reportados de metástasis pulmonares de melanoma en forma de nódulos no sólidos, que precisaron biopsia quirúrgica para su confirmación^{1,2}. En nuestro caso, la biopsia percutánea demostró el típico crecimiento de las células de melanoma infiltrando los septos alveolares y preservando los espacios aéreos (fig. 1B y C), que confiere el aspecto de nódulo no sólido en la TC.

Bibliografía

1. Okita R, Yamashita M, Nakata M, Teramoto N, Bessho A, Mogami H. Multiple ground-glass opacity in metastasis of malignant melanoma diagnosed by lung biopsy. *Ann Thorac Surg.* 2005;79, e1-2.
2. Kang MJ, Kim MA, Park CM, Lee CH, Goo JM, Lee HJ. Ground-glass nodules found in two patients with malignant melanomas: Different growth rate and different histology. *Clin Imaging.* 2010;34:396-9.