

Aunque se han descrito hasta un 20% de remisiones espontáneas, la mayoría de los casos tiene un curso progresivo, con una supervivencia media de entre 1-6 años.

## Bibliografía

1. Pittaluga S, Wilson WH, Jaffe ES. World Health Organization Classification of Tumours of Haematopoietic and Lymphoid Tissues. Lyon: IARC Press; 2008.
2. Connors W, Griffiths C, Patl J, Belletrutti PJ. Lymphomatoid granulomatosis associated with azathioprine therapy in Crohn disease. *BMC Gastroenterol.* 2014;14:127.
3. Ochi N, Yamane H, Yamagishi T, Monobe Y, Takigawa N. Metotrexate-induced lymphoproliferative disease: Epstein-Barr virus-associated lymphomatoid granulomatosis. *J Clin Oncol.* 2013;31:e348-50.
4. Chung JH, Wu C, Gilman MD, Palmer EL, Hasserjian RP, Shepard JAO. Lymphomatoid granulomatosis: CT and FDG-PET findings. *Korean J Radiol.* 2011;12:671-8.
5. Wilson WH, Kingma DW, Raffeld M, Wittes RE, Jaffe ES. Association of lymphomatoid granulomatosis with Epstein-Barr viral infection

of B lymphocytes and response to interferon- $\alpha$ 2b. *Blood.* 1996;87:4531-7.

Mariluz Santalla-Martínez<sup>a,\*</sup>, Hermitas García-Quiroga<sup>b</sup> e  
Inés Navarro-Menéndez<sup>b</sup>

<sup>a</sup> Servicio de Neumología, Hospital Comarcal de Monforte de Lemos, Monforte de Lemos, Lugo, España

<sup>b</sup> Servicio de Hematología, Hospital Comarcal de Monforte de Lemos, Monforte de Lemos, Lugo, España

\* Autor para correspondencia.

Correo electrónico: [marussantalla@gmail.com](mailto:marussantalla@gmail.com)

(M. Santalla-Martínez).

<http://dx.doi.org/10.1016/j.arbres.2015.05.003>

## Amiloidosis traqueobronquial difusa: uso de radioterapia local externa como modalidad de tratamiento



### External Beam Radiation Therapy: A Treatment Modality in Diffuse Tracheobronchial Amyloidosis

Sr. Director:

La amiloidosis es una enfermedad de origen desconocido que consiste en un depósito extracelular anormal de material amiloide en diferentes órganos. Se ha clasificado clásicamente como primaria o secundaria, y como localizada o sistémica en función de los órganos afectados. La amiloidosis traqueobronquial (ATB) primaria se considera una variante de la amiloidosis localizada en el pulmón.

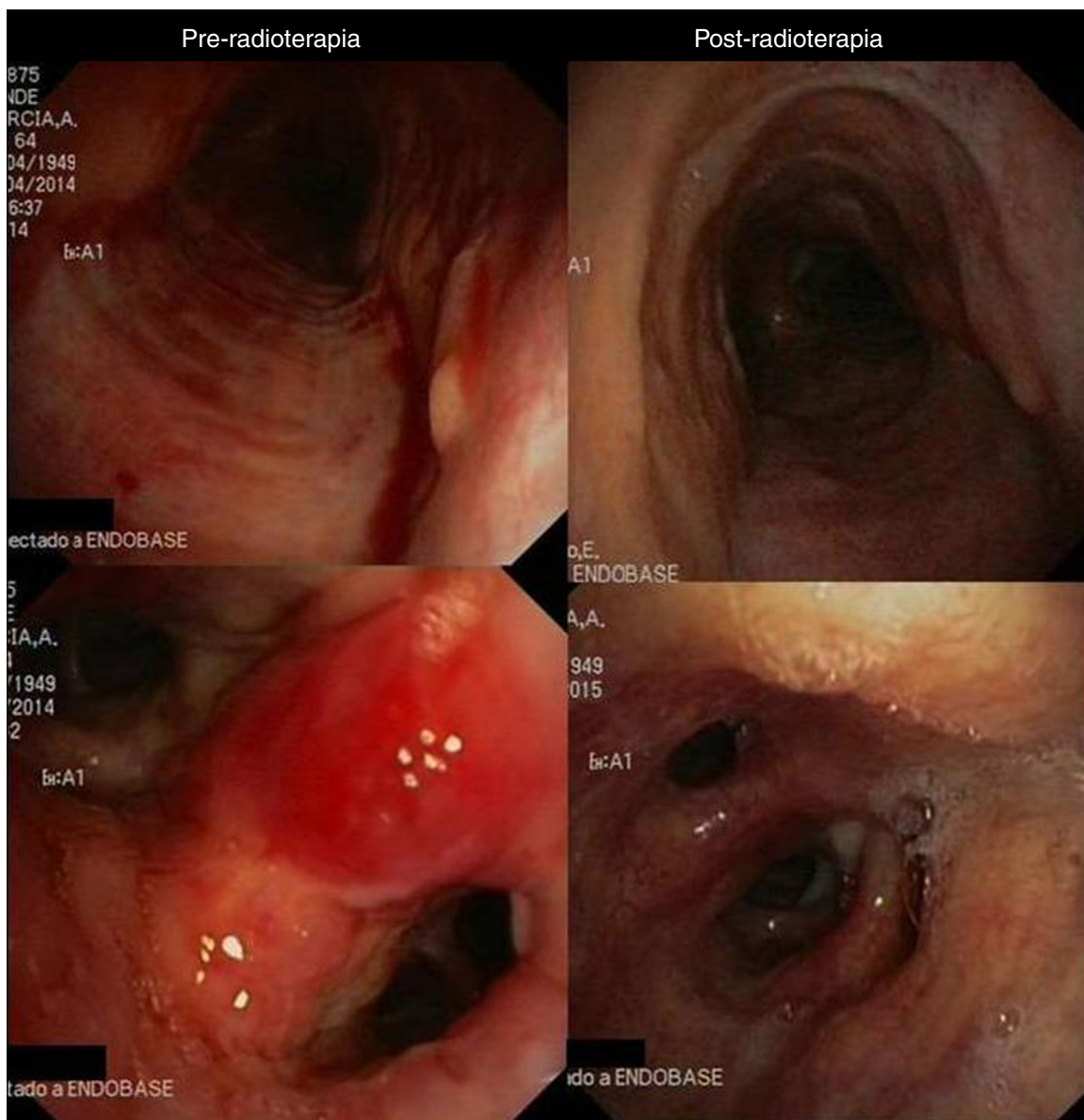
Se presenta el caso de un varón de 65 años, exfumador de 18 paquetes/año, remitido a nuestro centro por hemoptisis. Basalmente, presentaba disnea MMRC (escala modificada del Medical Research Council) 2 y ortopnea desde hacía meses. La tomografía computarizada (TC) mostró engrosamiento difuso circunferencial de pared traqueal, bronquios principales, lobares y segmentarios, sin afectación del parénquima pulmonar. En la fibrobroncoscopia se evidenció colapso parcial de la tráquea por movilidad excesiva de la pared membranosa y una desestructuración de sus paredes con mucosa friable y placas blanquecinas. La carinas principal, lobares y segmentarias se encontraban ensanchadas y distorsionadas (fig. 1). La biopsia bronquial fue indicativa de amiloidosis. Funcionalmente presentaba FEV1 2.500 cc (81%), FVC 3.430 cc (88%), FEV1/FVC 73. Dada la afectación difusa de la enfermedad, se descartaron tratamientos endoscópicos con láser y/o colocación de prótesis endobronquial. Ante la ausencia de datos que sugiriesen afectación sistémica, se planteó el empleo de radioterapia local externa (RLE) a una dosis total de 24 Gy en 12 fracciones de 2 Gy.

Tras la finalización del tratamiento se constató mejoría clínica, (tolerando decúbito supino y disnea MMRC 1), espirométrica (FEV1 3.210 cc [101%], FVC 4.210 cc [104%], FEV1/FVC 76) y

endoscópica (discreta estenosis de bronquio de lóbulo superior e inferior izquierdo por mucosa engrosada) (fig. 1). Como efectos secundarios se registraron rachas de taquicardia supraventricular controladas con medicación y esofagitis grado 1. Actualmente mantiene estabilidad clínica y funcional al año del tratamiento.

La ATB es una variante de la amiloidosis primaria poco común que afecta al tracto respiratorio inferior. El depósito de amiloide aparece en las paredes de la vía aérea como nódulos polipoideos y/o placas submucosas. Afecta predominantemente a varones de mediana edad. La clínica es inespecífica: tos, sibilancias, disnea, hemoptisis...<sup>1</sup>. La TC torácica proporciona información sobre la afectación y extensión de la enfermedad, revelando diferentes grados de afectación en la pared de las vías respiratorias, que aparecen engrosadas y con estrechamiento de la luz. La espirometría suele ser obstructiva, aunque, cuando la afectación es distal puede ser normal. El diagnóstico se realiza mediante biopsia bronquial<sup>1</sup>.

La evidencia en cuanto al tratamiento es escasa y se basa en técnicas de recanalización endoscópica con láser de CO<sub>2</sub> y Nd:YAG, cricocirugía o colocación de prótesis endobronquiales<sup>2</sup> aunque con limitaciones importantes en casos de afectación difusa y no evitan la progresión de la enfermedad, requiriéndose resecciones repetidas con riesgo de sangrado. Una alternativa prometedora en casos de afectación difusa es el empleo de RLE, mostrando beneficios a largo plazo. Esta técnica ha sido usada con éxito en enfermedades benignas por su efecto antiinflamatorio con dosis de 2 Gy<sup>3</sup>. La primera vez que se describe este tratamiento fue en 1998 por Kurrus et al.<sup>4</sup>. A partir de aquí la evidencia es escasa, pero parece que el empleo de dosis de 20 Gy de forma fraccionada determina una respuesta radiológica, endoscópica y de función pulmonar, con mantenimiento aproximado de los efectos de unos 2 años<sup>5</sup>. Nuestro paciente recibió tratamiento con la dosis estándar descrita en la literatura, corroborándose una mejoría radiológica, funcional y endoscópica que se mantiene hasta la actualidad. Aunque la dosis no se encuentra aún bien definida, la mayoría de los pacientes tratados presentaron efectos secundarios leves<sup>5</sup>.



**Figura 1.** Imágenes bronoscópicas de afectación de la pared de tráquea y bronquios antes y después del tratamiento con RLE.

## Bibliografía

1. Utz JP, Swensen SJ, Gertz MA. Pulmonary amyloidosis. The May Clinic experience from 1980 to 1993. *Ann Intern Med.* 1996;124(4):407-13.
2. Berraondo J, Novella L, Sanz F, Lluch R, de Casimiro E, Lloret T. Manejo de la amiloidosis traqueobronquial mediante técnicas bronoscópicas terapéuticas. *Arch Bronconeumol.* 2013;49(5):207-9.
3. Rödel F, Keilholz L, Herrmann M, Sauer R, Hildebrandt G. Radiobiological mechanisms in inflammatory diseases of low-dose radiation therapy. *Int J Radiat Biol.* 2007;83(6):357-66.
4. Kurrus JA, Hayes JK, Hoidal JR, Menendez MM, Elstad MR. Radiation therapy for tracheobronchial amyloidosis. *Chest.* 1998;114(5):1489-92.
5. Neben-Wittich MA, Foote RL, Kalra S. External beam radiation therapy for tracheobronchial amyloidosis. *Chest.* 2007;132(1):262-7.

Virginia Almadana Pacheco<sup>a,\*</sup>, Estefanía Luque Crespo<sup>a</sup>, Amadeo Jesus Wals Zurita<sup>b</sup> y Teodoro Montemayor Rubio<sup>a</sup>

<sup>a</sup> Servicio de Neumología, Hospital Universitario Virgen Macarena, Sevilla, España

<sup>b</sup> Servicio de Oncología Radioterápica, Hospital Universitario Virgen Macarena, Sevilla, España

\* Autor para correspondencia.

Correo electrónico: [virginiacadiz@yahoo.es](mailto:virginiacadiz@yahoo.es) (V. Almadana Pacheco).

<http://dx.doi.org/10.1016/j.arbres.2015.05.004>