



Imagen clínica

Ilustramos la dificultad en el diagnóstico y tratamiento del sarcoma pulmonar



An example of difficulty in diagnosing and treating lung sarcoma

Laura Quintana Cortés^{a,*}, Patricia Cruz Castellanos^b y Javier de Castro Carpeño^b

^a Servicio de Oncología Médica, Hospital San Pedro de Alcántara, Cáceres, España

^b Servicio de Oncología Médica, Hospital Universitario La Paz, Madrid, España

Mujer de 59 años con importante historia de tabaquismo que consulta por tos. En la radiografía de tórax se observa una masa pulmonar de 4 centímetros en hemitórax izquierdo. Se completa el estudio con tomografía por emisión de positrones que confirma captación a ese nivel y descarta afectación secundaria (cT2cN0) (fig. 1); con broncoscopia que es normal y con punción con aguja fina guiada por TAC. La anatomía patológica es sugestiva de carcinoma no microcítico de pulmón. Con estos datos se planifica la cirugía realizándose una neumonectomía izquierda y linfadenectomía hilio-mediastínica. La histología definitiva muestra un

carcinoma sarcomatoide pleomórfico con áreas de diferenciación escamosa.

El sarcoma pulmonar es una neoplasia infrecuente (0,5-1%) y difícil de diagnosticar ya que guarda ciertas similitudes con el carcinoma de pulmón aunque presenta una evolución más tórpida¹. Un problema añadido es la dificultad de llevar a cabo un diagnóstico sobre una muestra de biopsia dada la heterogeneidad tumoral, ya que en muchas ocasiones se diagnostican erróneamente como carcinomas escamosos, hecho que hace que la planificación del tratamiento no siempre sea la más correcta².

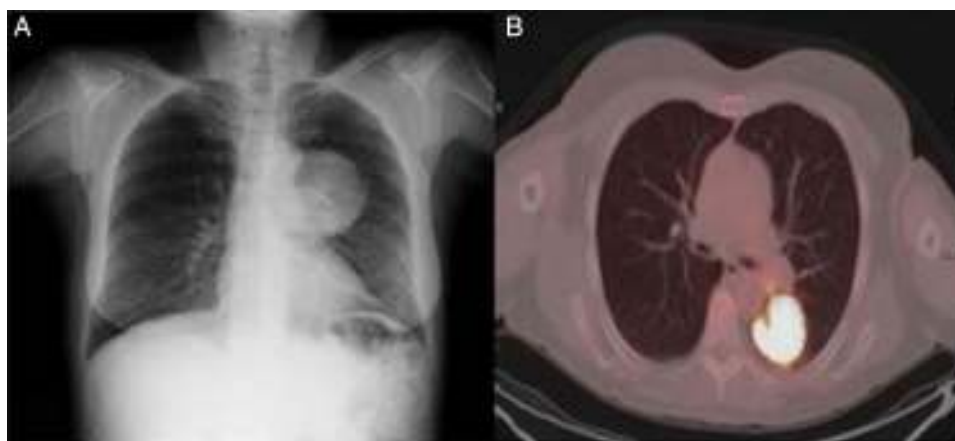


Figura 1. A) Radiografía de tórax: masa paracardiaca izquierda. B) Tomografía por emisión de positrones; masa inferior izquierda con aumento acusado del metabolismo glicídico que contacta con pleura posterior, espacio paravertebral y cisura mayor.

Bibliografía

1. Spillane AJ, A'Hern R, Judson IR, Fisher C, Thomas JM. Synovial sarcoma: A clinico-pathologic, staging, and prognostic assessment. *J Clin Oncol.* 2000;18:3794-803.
2. Italiano A, Penel N, Robin YM, Bui B, Le Cesne A, Piperno-Neumann S, et al. Neo/adjuvant chemotherapy does not improve outcome in resected primary synovial sarcoma: A study of the French Sarcoma Group. *Ann Oncol.* 2009;20:425-30.

* Autor para correspondencia.

Correo electrónico: lauraquintana.cortes@hotmail.com (L. Quintana Cortés).