

Bibliografía

1. Fulton DR, Soriano B. Partial anomalous pulmonary venous connection. En: Triedman JK, Kim MS (Eds): UpToDate; 2013 [consultado 10 Oct 2013]. Disponible en: <http://www.uptodate.com>
2. Sahay S, Krasuski RA, Tonelli AR. Partial anomalous pulmonary venous connection and pulmonary arterial hypertension. *Respirology*. 2012;17:957-63.
3. Brody H. Drainage of the pulmonary veins into the right side of the heart. *Arch Pathol*. 1942;33:221-40.
4. Ho VB, Bakalov VK, Cooley M, Van PL, Hood MN, Burklow TR, et al. Major vascular anomalies in Turner syndrome: Prevalence and magnetic resonance angiographic features. *Circulation*. 2004;110:1694-700.
5. Clarke JC, Aragam JR, Bhatt DL, Brown JD, Ferrazzani S, Pietro DA, et al. An unusual cause of dyspnea diagnosed late in life: Severe pulmonary hypertension resulting from isolated anomalous pulmonary venous connection. *Circ Cardiovasc Imaging*. 2013;6:349-51.

Julio Hernández Vázquez^{a,*}, Javier de Miguel Díez^b
y Cristina de Cortina Camarero^c

^a Servicio de Neumología, Hospital Infanta Leonor, Madrid, España

^b Servicio de Neumología, Hospital General Universitario Gregorio Marañón, Instituto de Investigación Sanitaria Gregorio Marañón (IiSGM), Universidad Complutense de Madrid, Madrid, España

^c Servicio de Cardiología, Hospital Infanta Leonor, Madrid, España

* Autor para correspondencia.

Correo electrónico: julio.hernandez@salud.madrid.org
(J. Hernández Vázquez).

<http://dx.doi.org/10.1016/j.arbres.2014.03.009>

Exacerbación de la enfermedad pulmonar obstructiva crónica por *Corynebacterium propinquum*



Chronic Obstructive Pulmonary Disease Exacerbation by *Corynebacterium Propinquum*

Sr. Director:

Corynebacterium propinquum (*C. propinquum*) es un microorganismo considerado flora normal de piel y mucosas, que fundamentalmente coloniza el tracto respiratorio superior a nivel de la orofaringe¹. La infección respiratoria por *C. propinquum*, infección oportunista generalmente asociada a situaciones de inmunosupresión o enfermedad pulmonar de base, ha sido publicada en raras ocasiones^{2,3}.

Se presenta un caso de infección respiratoria en un paciente varón de 75 años, ex-fumador de 60 paquetes/año, diagnosticado de EPOC GOLD IV en tratamiento con broncodilatadores y altas dosis de corticoides inhalados y con historia de frecuentes exacerbaciones que precisan antibioterapia y corticoides sistémicos. El paciente ingresó al presentar fiebre e incremento de su disnea habitual acompañada de tos con expectoración purulenta de una semana de evolución. En el área de urgencia se inició tratamiento empírico con levofloxacino y se recogieron muestras para estudio microbiológico: esputo para cultivo habitual, orina para antigenuria de neumococo y *Legionella* spp. ante la sospecha inicial de neumonía. En la exploración física presentaba roncus y sibilantes en ambos campos pulmonares. En el hemograma destacaba la presencia de 17.040 leucocitos/mm³ (92% de neutrófilos). Bioquímica sanguínea normal. La exploración funcional respiratoria fue: FVC: 1,6 l (52%), FEV₁: 0,63 l (27%) y FEV₁/FVC 39%. No se identificaron infiltrados en la radiografía de tórax.

En la tinción de gram del esputo se observaron menos de 10 células epiteliales y más de 25 leucocitos polimorfonucleares/campo de 100 aumentos, así como más de 10 bacilos grampositivos con morfología compatible con *Corynebacterium* spp./campo de 1.000 aumentos. El cultivo a las 24 h fue negativo y se reincubó. A las 48 h crecían abundantes colonias redondas, blanquecinas, de aspecto cremoso y catalasa positivas. La identificación se realizó mediante sistema API[®] Coryne (bioMérieux) dando como resultado *C. propinquum*, que posteriormente se confirmaría tanto por espectrometría de masas (MALDI-TOF) como por secuenciación del gen 16S ARNr. La sensibilidad antibiótica se realizó por el método de difusión en disco. El aislado fue sensible a penicilina, ampicilina,

ciprofloxacino, tetraciclina, cefotaxima, vancomicina y rifampicina, y resistente a eritromicina y clindamicina.

Uno de los principales problemas para establecer el diagnóstico etiológico de las infecciones respiratorias es el hecho de que los microorganismos que causan la mayoría de las infecciones respiratorias suelen estar presentes en las vías aéreas superiores como parte de la flora normal o como colonizadores. Por lo tanto, para establecer la significación clínica de estos microorganismos es necesario realizar una valoración previa de la calidad de la muestra a partir de la tinción de gram. En consecuencia, en las muestras respiratorias, principalmente en el esputo, se cuantifican las células epiteliales, sugestiva de contaminación orofaríngea, y los leucocitos polimorfonucleares, indicativos de foco pulmonar. En nuestro caso, el informe de la tinción de gram indicaba que se trataba de una muestra representativa del tracto respiratorio inferior, por lo que se podría atribuir la causa de agudización y, en ausencia de otras etiologías, a una infección por *C. propinquum*. En su evolución presentó una mejoría clínica respiratoria y confirmamos una negativización en el cultivo posterior.

Desde la descripción de *C. propinquum* en 1993, se han publicado pocos casos clínicamente significativos, la mayoría como patógeno oportunista y emergente en infección respiratoria, así como en otras localizaciones⁴. Como ya se ha comentado, la infección respiratoria por *C. propinquum* es poco común y, se ha documentado principalmente en pacientes hospitalizados, inmunodeprimidos, en pacientes en tratamiento con antibiótico de amplio espectro y con enfermedad respiratoria de base (EPOC, bronquiectasias)⁵.

Los pocos casos descritos en la literatura coinciden al afirmar la importancia de la tinción de gram a la hora de establecer el papel patógeno de *C. propinquum*, sobre todo en pacientes inmunodeprimidos u hospitalizados que han recibido previamente tratamiento antibiótico^{2,3,5}.

Aunque *C. propinquum* suele ser sensible a vancomicina, se recomienda realizar un antibiograma para instaurar tratamiento específico, debido a la existencia de cepas multirresistentes⁶.

Pensamos que, a pesar de los pocos casos publicados, *C. propinquum* puede comportarse como un patógeno emergente y ser responsable de una exacerbación de EPOC, sobre todo si coexisten factores predisponentes y la muestra de esputo es representativa del tracto respiratorio inferior.

Conflicto de intereses

Los autores declaran no tener ningún conflicto de intereses.

Bibliografía

1. Murray PR, Baron EJ, Michael A, Pfaller MA, Tenover FC, Tenover FC, Yolken RH. Manual of clinical microbiology. 7th edition New York: Saunders; 2007.
2. Furumoto A, Masaki H, Onidzuka T, Degawa S, Yamaryo T, Shimogama S, et al. A case of community-acquired pneumonia caused by *Corynebacterium propinquum*. Kansenshogaku Zasshi. 2003;77:456-60.
3. Motomura K, Masaki H, Terada M, Onizuka T, Shimogama S, Furumoto A, et al. Three adult cases with *Corynebacterium propinquum* respiratory infections in a community hospital. Kansenshogaku Zasshi. 2004;78:277-82.
4. Saïdani M, Kammoun S, Boutiba-Ben Boubaker I, Ben Redjeb S. *Corynebacterium propinquum* isolated from a pus collection in a patient with an osteosynthesis of the elbow. Tunis Med. 2010;88:360-2.
5. Díez-Aguilar M, Ruiz-Garrajosa P, Fernández-Olmos A, Guisado P, del Campo R, Quereda C, et al. Non-diphtheriae *Corynebacterium* species: An emerging respiratory pathogen. Eur J Clin Microbiol Infect Dis. 2013;32:769-72.
6. Babay HA. Pleural effusion due to *Corynebacterium propinquum* in a patient with squamous cell carcinoma. Ann Saudi Med. 2001;21:337-9.

Iván Prats-Sánchez^a, María José Soler-Sempere^{b,*}
y Victoria Sánchez-Hellín^a

^a Sección de Microbiología, Hospital General Universitario de Elche, Elche, Alicante, España

^b Sección de Neumología, Hospital General Universitario de Elche, Elche, Alicante, España

* Autor para correspondencia.

Correos electrónicos: majosoler1@hotmail.com,

majosoler20@gmail.com

(M.J. Soler-Sempere).

<http://dx.doi.org/10.1016/j.arbres.2014.03.011>

Enfermedad pulmonar por *Mycobacterium interjectum*: a propósito de un caso



Mycobacterium interjectum Lung Infection: A Case Report

Mycobacterium interjectum (*M. interjectum*) es una micobacteria no tuberculosa, poco frecuente, citada como causa de linfadenitis cervical en pacientes jóvenes¹. Comunicamos un caso de enfermedad pulmonar.

Varón de 52 años, fumador activo, que consultó por fiebre, mal-estar general y expectoración hemoptoica de 15 días de evolución. En la auscultación pulmonar llamaba la atención la presencia de estertores crepitantes aislados. En la radiografía de tórax se visualizaba una condensación en lóbulo superior derecho y aumento de tamaño hilar homolateral. Se pautó tratamiento con levofloxacino con escasa mejoría, por lo que se solicitó una TC torácica que mostraba una condensación con broncograma aéreo en segmento posterior de lóbulo superior derecho (fig. 1), adenopatías hiliares derechas y en espacios pretraqueal retrocavo y prevascular. Se realizó una broncoscopia, macroscópicamente normal, con muestras citológicas y baciloscopia de aspirado bronquial sin anomalías. Por

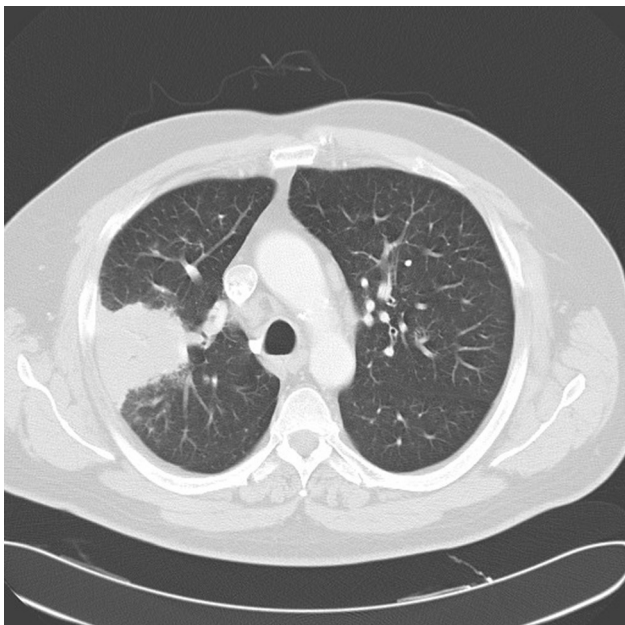


Figura 1. TC torácica lóbulo superior derecho.

ello se programó una biopsia pulmonar con aguja gruesa guiada por TC, cuyo estudio histológico reveló la presencia de granulomas con células gigantes multinucleadas e histiocitos transformados tipo célula epitelioide, alguno de ellos con necrosis central. Se comenzó tratamiento con isoniacida, rifampicina, piracinamida y etambutol. Posteriormente se aisló en el cultivo de micobacterias del aspirado bronquial, *M. interjectum*, utilizando tecnología de ADN basado en la hibridación inversa de los productos de PCR dirigidos a la región del gen 23S rRNA (GenoType[®] *Mycobacterium* CM). La evolución fue satisfactoria y al segundo mes el cultivo de micobacterias fue negativo. Se mantuvo el régimen terapéutico, retirando pirazinamida y etambutol, continuando con isoniacida y rifampicina hasta completar un año, momento en el que el paciente se encontraba asintomático, mostrando la radiografía de tórax un infiltrado fibrocicatricial en lóbulo superior derecho. En la actualidad, 20 meses después, permanece estable sin evidenciarse reactivación de la enfermedad.

Revisada la literatura, se han publicado solo 3 casos de enfermedad pulmonar por *M. interjectum*²⁻⁴. Todos ellos se trataban de enfermedades cavitarias en las que el aislamiento de *M. interjectum* se obtuvo tardíamente y el antibiograma mostraba resistencia a isoniacida, rifampicina, piracinamida³ y etambutol^{3,4}, si bien uno³ había sido tratado inicialmente de manera satisfactoria con tratamiento antituberculoso estándar, pero 18 meses después comenzó nuevamente con síntomas y progresión radiológica, aislándose la micobacteria no tuberculosa con la resistencia farmacológica mencionada.

A diferencia de los casos referidos, nuestro caso no es una enfermedad cavitaria y la respuesta fue adecuada con fármacos antituberculosos de primera línea, pese a la resistencia a rifampicina y etambutol descrita. Dada la buena evolución clínica tras la identificación de la micobacteria, no se consideró necesaria la realización de antibiograma, lo que puede suponer una limitación. No obstante, si tenemos en cuenta las discrepancias existentes entre las resistencias *in vivo* e *in vitro*, que ponen en duda el significado real de las resistencias *in vitro* en determinadas situaciones, y el largo tiempo de seguimiento, no creemos que este hecho reste validez a la experiencia comunicada.

Concluimos que *M. interjectum* es un causa poco habitual de enfermedad pulmonar, en la que, una vez que se confirme el diagnóstico, podría ensayarse una pauta estándar de tratamiento antituberculoso.

Conflicto de intereses

Los autores declaran no tener ningún conflicto de intereses.