

Cartas al Director

**Linfoma de células B traqueal primario
causante de obstrucción recurrente de vías
aéreas centrales[☆]**

**Primary Tracheal B-cell Lymphoma Causing Recurrent Central
Airway Obstruction**

Los tumores malignos primarios de la tráquea son muy poco frecuentes, y pueden confundirse con el asma o con la enfermedad pulmonar obstructiva crónica (EPOC). Los tumores traqueales son muy infrecuentes, con una incidencia inferior al 0,01%. La mayor parte corresponden a carcinomas espinocelulares¹. Hasta la fecha se han descrito muy pocos casos de linfoma primario de la tráquea causantes de obstrucción de las vías aéreas².

Un varón de 72 años de edad fue ingresado por dificultad respiratoria. El paciente había sido objeto de un seguimiento durante un año, tras haberse diagnosticado una EPOC. Tenía antecedentes de tabaquismo de 80 paquetes/año. La exploración física y los análisis de laboratorio fueron normales. Durante la broncoscopia, en la parte media de la tráquea se observó una masa polipoide lisa, que ocupaba la luz casi por completo. Con el empleo de un diodo láser y extracción del núcleo, se obtuvo una desobstrucción aguda y se extirpó el tumor (fig. 1a). El examen anatomopatológico mostró un linfoma de células B.

El paciente recibió la quimioterapia apropiada, y a los 20 meses de la primera intervención fue ingresado de nuevo en el hospital por estridor y disnea. Se observó la presencia de otra masa que obstruía el tercio superior de la tráquea casi en su totalidad (fig. 1b). Se realizó una nueva broncoscopia de intervención con el empleo de un diodo láser, y se llevó a cabo una desobstrucción mecánica con apertura completa de la luz de la vía aérea.

En el examen anatomopatológico, se identificó un tumor de células redondas en los cortes. La tinción inmunohistoquímica mostró la presencia de una tinción para CD 20⁺ difusa/intensa, CD 3⁺ escasa y CD 5⁺ y CD 45⁺ diseminada (fig. 1c). Así pues, se diagnosticó un linfoma de células B macrocítico.

Del total de tumores traqueales primarios, alrededor de dos tercias partes son carcinomas espinocelulares o carcinomas quísticos adenoides. El tercio restante corresponden a lesiones malignas, intermedias o benignas¹. Las enfermedades malignas hematopoyéticas primarias de la tráquea son muy poco frecuentes, y se observan de manera más común en casos de plasmocitoma extramedular o de linfoma no-Hodgkin. El asma y la EPOC constituyen diagnósticos erróneos frecuentes³. De hecho, el paciente presentado había recibido tratamiento durante un año antes del ingreso con un diagnóstico de EPOC.

El método de tratamiento de elección depende del tamaño de la lesión, y puede ser necesario reconstruir la luz de la tráquea sin

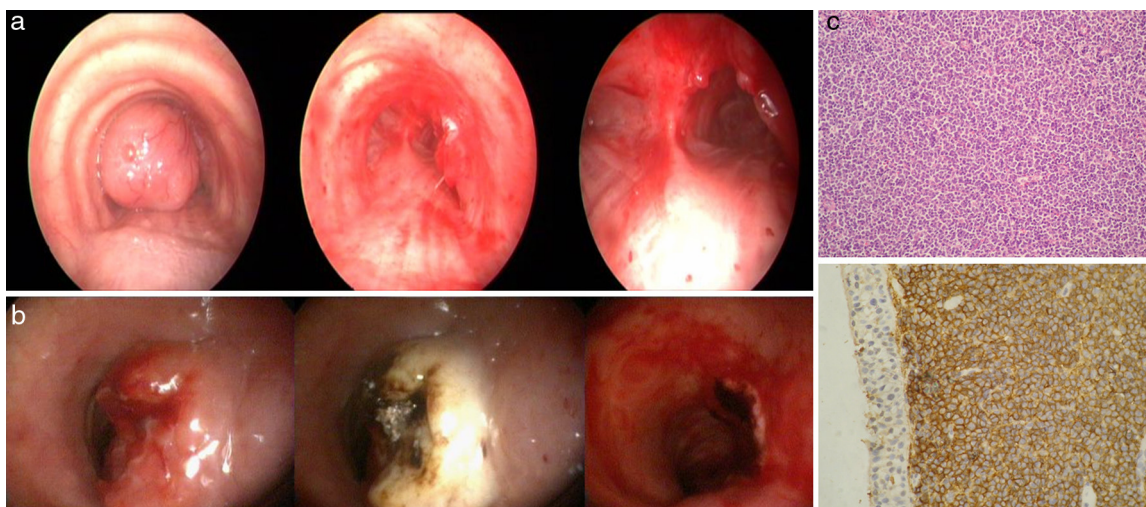


Figura 1. a y b) Aspecto bronoscópico antes o después de las intervenciones. c) Tinción inmunohistoquímica de un tumor traqueal que muestra un linfoma de células B grande.

[☆] El manuscrito se presentó en el *European Respiratory Society Annual Congress* en Viena 2012, como presentación de póster temático.

tumor. Es preciso tener presente que el linfoma no-Hodgkin rara vez está limitado a la tráquea en un paciente que presenta una obstrucción de la vía aérea central causada por una masa endoluminal. La obstrucción de la vía aérea puede presentar una recurrencia en otra parte de la tráquea, a pesar del empleo de una quimioterapia adecuada.

La broncoscopia rígida puede permitir una resección completa como tratamiento agudo de un tumor localizado en la tráquea. En este caso, la obstrucción de la vía aérea se produjo en 2 ocasiones, con una separación de 20 meses entre ellas. El diagnóstico se obtuvo con el empleo de un abordaje de broncoscopia intervencionista, y se alcanzó una mejoría rápida del trastorno, una apertura de la luz de las vías aéreas, fundamentalmente en el momento del diagnóstico.

Conflicto de intereses

Los autores declaran no tener ningún conflicto de intereses.

Bibliografía

1. Grillo HC, Matthisen DJ. Primary tracheal tumors: Treatment and results. *Ann Thorac Surg.* 1990;49:69-77.
2. Ding J, Chen Z, Shi M. Tracheal stenting for primary tracheal mucosa-associated lymphoid tissue lymphoma. *Eur J Med Res.* 2013;18:8.
3. Takami A, Okumura H, Maeda Y, Kumano Y, Asakura H, Oda M, et al. Primary tracheal lymphoma: Case report and literature review. *Int J Hematol.* 2005;82:338-42.

Seda Tural Önur^a, Levent Dalar^{b,*} y Sinem Nedime Sökücü^a

^a Yedikule Chest Diseases and Thoracic Surgery, Teaching and Research Hospital, İstanbul, Turquía

^b Department of Pulmonary Medicine, School of Medicine, İstanbul Bilim University, İstanbul, Turquía

* Autor para correspondencia.

Correos electrónicos: leventdalar@gmail.com, leventdalar@yahoo.com (L. Dalar).

<http://dx.doi.org/10.1016/j.arbres.2014.02.020>

Hemorragia alveolar difusa como primera manifestación clínica de un feocromocitoma



Diffuse Alveolar Hemorrhage as First Manifestation of a Pheochromocytoma

Sr. Director:

La hemorragia alveolar difusa (HAD) es un cuadro clínico caracterizado por la aparición de hemoptisis con anemización y disnea. El patrón radiológico de esta entidad se define como consolidaciones en vidrio deslustrado y engrosamiento de septos interlobares (patrón de empedrado). Las causas son múltiples (neoplasias, infecciones, enfermedades autoinmunes, coagulopatías, hipertensión pulmonar). El feocromocitoma es un tumor derivado de las células cromafines cuya clínica de presentación típica es la hipertensión arterial (HTA) asociada a diaforesis, taquicardia y cefalea. A continuación, se describe el caso de un paciente cuya primera manifestación clínica de feocromocitoma fue una hemoptisis masiva y síndrome coronario agudo. Su importancia radica en ilustrar que el feocromocitoma debe considerarse como posible diagnóstico en los cuadros de HAD sin causa aparente.

Varón de 68 años que acudió a urgencias tras episodio de hemoptisis franca asociado a dolor torácico opresivo con cortejo vegetativo. En la exploración física se mostraba disneico con sudoración fría y palidez, TA > 180/100 mmHg, FC 120 lpm. El ECG sin alteraciones significativas, radiografía de tórax con patrón alveolar difuso bilateral. En la analítica destacaban: glucemia de 257 mg/dl, leucocitosis con neutrofilia, hemoglobina 14 g/dl (VCM normal), creatinina 1,19 mg/dl, urea 62 mg/dl, troponina T 596,6 ng/l y CK 186 U/l. La gasometría arterial era compatible con insuficiencia respiratoria hipoxémica (PaO₂ 51,4 mmHg). Ante la sospecha de síndrome coronario agudo sin elevación del ST y la hemoptisis se ingresó al paciente en la UCI iniciándose solo doble antiagregación al desestimarse el tratamiento anticoagulante por la hemoptisis. Presentó un nuevo episodio de hemoptisis franca asociado a crisis hipertensiva que precisó oxigenoterapia y tratamiento con bolos de metilprednisolona iv. Se produjo mejoría clínica en horas con normalización de la función renal y anemización (Hb 10,9 g/dl). Reinterrogado, el paciente refería cuadros de cefalea, sudoración y palpitaciones con las maniobras de Valsalva. La TAC evidenció patrón pulmonar «en empedrado», consolidaciones en vidrio deslustrado y

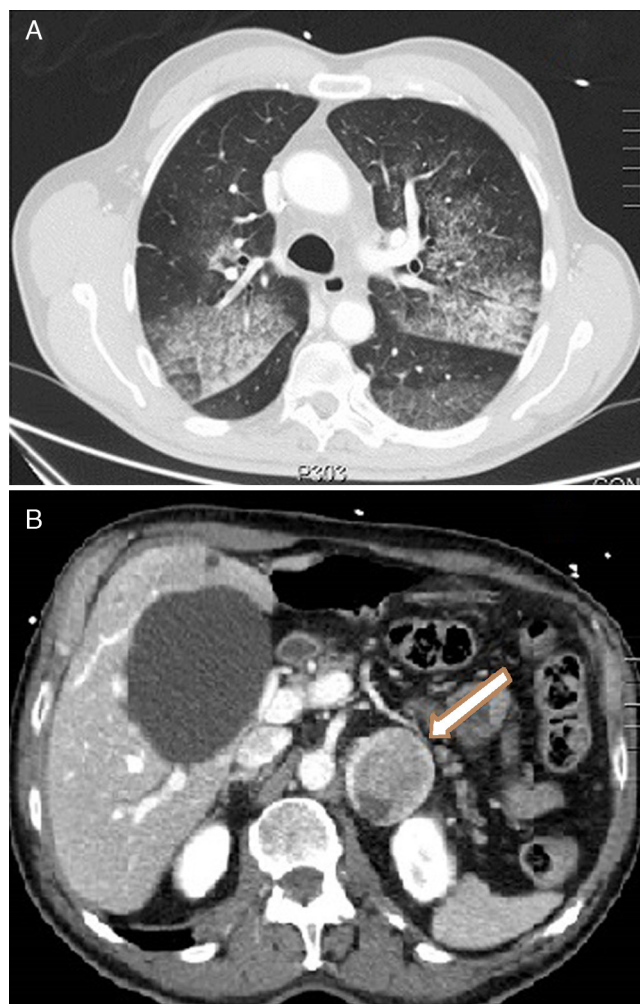


Figura 1. A) Imagen axial de TC que muestra un patrón pulmonar en empedrado: consolidaciones en vidrio deslustrado y engrosamiento de septos interlobares. B) Imagen axial de TC con contraste que muestra una lesión suprarrenal izquierda heterogénea de 46 × 40 mm.