

Cartas al Director

Derrame pleural y pericárdico en una paciente con polimialgia reumática***Pleural and Pericardial Effusion in a Patient With Polymyalgia Rheumatica***

Sr. Director:

La polimialgia reumática (PMR) es una enfermedad inflamatoria de origen desconocido, relativamente común, casi exclusiva de adultos mayores de 50 años. Se caracteriza por la existencia de dolor y rigidez matutina en la región cervical y en las cinturas escapular y pelviana. Puede asociarse con la arteritis de células gigantes (ACG)¹. La aparición de derrame pleural o pericárdico es infrecuente en pacientes con PMR sin ACG y muy excepcional como forma de comienzo de la enfermedad².

Presentamos el caso de una mujer de 76 años que acudió a Urgencias por fiebre (38 °C). En los 2 meses previos había presentado episodios de fiebre y dolor en cintura escapular irradiado a región cervical. En una ocasión había recibido tratamiento con corticoides orales en pauta descendente, con mejoría. En la exploración física destacaba un soplo sistólico en foco aórtico y abolición del murmullo vesicular en base pulmonar izquierda. En la analítica sanguínea se apreció una proteína C reactiva (PCR) de 25,5 mg/dl y, en la radiografía de tórax, un pequeño derrame pleural izquierdo. Inicialmente fue diagnosticada de neumonía con derrame pleural paraneumónico e ingresada con antibioterapia empírica. A pesar de ello la fiebre persistió y se realizaron estudios adicionales. En el estudio inmunológico se encontró una positividad de anticuerpos antinucleares (patrón moteado). El análisis de marcadores

tumorales reveló una elevación del antígeno CA-125. En la tomografía axial computarizada (TAC) toraco-abdominal se objetivó un pequeño derrame pleural izquierdo y un mínimo derrame pericárdico (fig. 1). Tras consultar con el reumatólogo se realizó el diagnóstico de PMR con afectación de serosas, iniciándose tratamiento con prednisona (dosis inicial: 15 mg/día). La evolución clínica posterior fue favorable, desapareciendo la fiebre y el derrame pleural. Tres meses después del alta, la paciente permanecía asintomática, por lo que se redujeron progresivamente las dosis de corticoides hasta suspenderlos. Posteriormente la paciente ha permanecido asintomática, sin presentar un nuevo brote de PMR, durante el tiempo de seguimiento de más de 2 años.

Aunque la elevación del antígeno CA-125 detectada en este estudio podía deberse a otros procesos, como un seudósíndrome de Meigs secundario a un estruma de ovario, finalmente fue interpretada en el contexto de la afectación de serosas. En la revisión de la literatura realizada, solo se han encontrado 5 casos de PMR con derrame pericárdico asociado, de los que 3 presentaban también derrame pleural. En uno de ellos se realizó toracocentesis, encontrándose un líquido con características límites entre trasudado y exudado y citología negativa para malignidad. En otro, se realizó pericardiectomía con biopsia pericárdica, obteniéndose en el análisis del líquido pericárdico: proteínas 5,2 g/dl, lactato deshidrogenasa 4562 UI/L y glucosa 65 mg/dl. El examen histológico mostró inflamación con fibrosis y áreas de hemorragia intersticial con depósitos de fibrina y, el análisis inmunohistoquímico, un infiltrado linfocitario con predominio de células T³.

Como conclusión, la PMR debe considerarse en el diagnóstico diferencial de pacientes mayores de 50 años con derrame

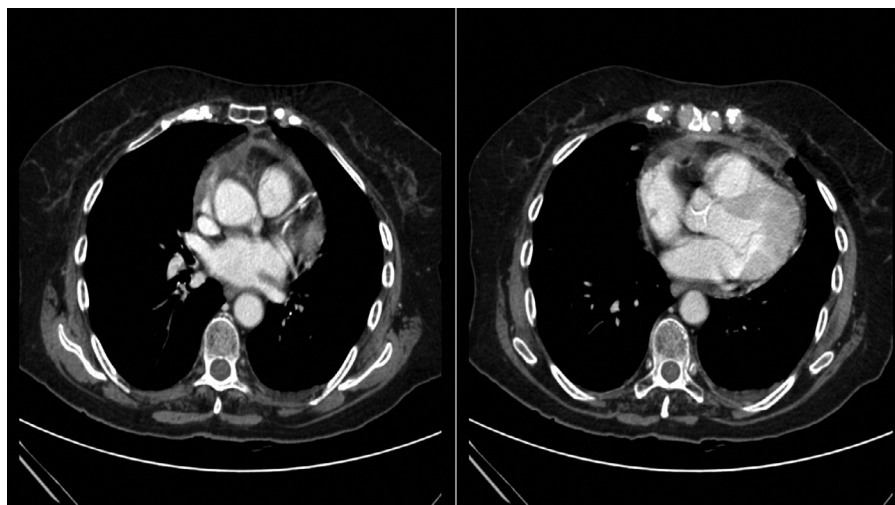


Figura 1. Tomografía axial computarizada torácica en la que se aprecia un ligero derrame pleural izquierdo y un mínimo derrame pericárdico.

pleural y/o pericárdico^{4,5}. La importancia de identificar la causa del derrame en pacientes con PMR es su espectacular respuesta a la corticoterapia.

Bibliografía

1. Sánchez Ruíz-Granados E, del Castillo Madrigal M, Romero Jiménez MJ. Presentación de un caso de derrame pleurocárdico en un paciente diagnosticado de polimialgia reumática. *Reumatol Clin*. 2013;9:376-8.
2. Calvo E, Becerra E, López-Longo FJ, Cabrera FJ, Carreño L, Paravisini A, et al. Pericardial tamponade in a patient with polymyalgia rheumatica. *Clinical and Experimental Rheumatology*. 2009;27 Suppl. 52:S83-5.
3. Malone CB, McCarthy GM. Polymyalgia rheumatica as an unusual case of pleural and pericardial effusion. *J Clin Rheumatol*. 2005;11:59-60.
4. Bablekos GD, Michaelides SA, Karachalios GN, Nicolau IN, Batistatou AK, Charalabopoulos KA. Pericardial involvement as an atypical manifestation of giant cell arteritis: report of a clinical case and literature review. *Am J Med Sci*. 2006;332:198-204.
5. Valstar MH, Terpstra WF, De Jong RS. Pericardial and pleural effusion in giant cell arteritis. *Am J Med*. 2003;114:708-9.

Irene Jarana Aparicio^{a,b}, Fernando Pedraza Serrano^{a,b}
y Javier de Miguel Díez^{a,b,*}

^a Servicio de Neumología, Hospital General Universitario Gregorio Marañón, Madrid, España

^b Instituto de Investigación Sanitaria Gregorio Marañón (IISGM), Universidad Complutense de Madrid, Madrid, España

* Autor para correspondencia.

Correo electrónico: javier.miguel@salud.madrid.org
(J. de Miguel Díez).

<http://dx.doi.org/10.1016/j.arbres.2014.02.010>

Derrame pleural leucémico: aproximación diagnóstica y controversias en pleurodesis



Leukemic Pleural Effusion: Diagnostic Approach and Controversies in Pleurodesis

Sr. Director:

Las causas más frecuentes de derrame pleural en pacientes con leucemia aguda mieloide son las infecciones (bacterianas o virales), otros procesos neoplásicos, la quimioterapia y las derivadas del proceso neoplásico. La supervivencia está determinada por la respuesta al tratamiento de la patología hematológica¹.

El diagnóstico de malignidad en líquido pleural, cuando se realiza por un estudio microscópico citomorfológico, precisa un mínimo de 60 mililitros de muestra².

En casos de derrame pleural refractario al tratamiento de la enfermedad de base es necesaria la realización de una pleurodesis para el control de los síntomas respiratorios.

Presentamos el caso de un paciente de 76 años diagnosticado de leucemia aguda mieloide hacía 2 meses por inmunofenotipo compatible en médula ósea, con estudio citogenético normal (46,XY[15]), tratado con 3 ciclos de 5-azacitidina.

Ingresó por disnea, fiebre de 38 °C y taquicardia(120 lpm). Presentaba leucocitosis($45 \times 10^9/L$), anemia(hemoglobina 88 g/L), trombocitosis($719 \times 10^9/L$) y niveles séricos de lactato deshidrogenasa(LDH) de 1663 IU/L (normal:125-220 IU/L). La radiografía y la TC torácica mostraban un derrame pleural izquierdo importante.

Mediante toracocentesis se obtuvieron 90 mililitros de líquido pleural que contenía 1.200 linfocitos/ μL (normal:<200/ μL), glucosa 52 mg/dL(normal:70-110 mg/dL), LDH 1.724 IU/L(normal:125-220 IU/L) y un pH de 7,38. Los cultivos microbiológicos fueron negativos. Se realizó citocentrifugación y tinción May-Grünwald/Giemsa del líquido pleural para examen microscópico (fig. 1). El inmunofenotipado por citometría de flujo (CD34, CD33, CD13 y CD117, pero no CD14 ni CD15) confirmaba la presencia de células mieloblásticas en líquido pleural. El estudio citogenético con técnicas de bandas G resultó normal, coincidiendo con el fenotipo celular de su leucemia mieloide aguda.

Se estableció el diagnóstico de derrame pleural leucémico realizándose un drenaje pleural con escasa respuesta. Una semana más tarde, precisó pleurodesis con bleomicina para controlar la disnea derivada del empeoramiento del derrame pleural. El cuadro

respiratorio empeoró de manera progresiva hasta el fallecimiento del paciente a los 15 días.

En caso de derrame pleural leucémico, se debe comprobar la línea clonal celular mediante un análisis de hibridación *in situ* por fluorescencia (FISH)³.

En la selección rutinaria de estos pacientes para indicación de pleurodesis no existe una clara correlación entre el valor de pH del líquido pleural y la supervivencia, siendo el estado clínico el mejor predictor de supervivencia pospleurodesis.

En pacientes sin pleurodesis previas no se han encontrado diferencias significativas entre el drenaje pleural permanente con catéter y la pleurodesis con talco en la mejora del control de la disnea⁴.

Tanto la bleomicina como el talco han demostrado ser buenos agentes esclerosantes, con eficacia similar en pleurodesis para el control de derrames pleurales malignos sintomáticos. Aunque en nuestro paciente se usó la bleomicina, es importante tener en cuenta que el talco es más económico y podría tener una tasa de éxito superior en la reducción de la recidiva del derrame pleural maligno, frente tanto a la bleomicina como a otros agentes esclerosantes, pese a que esa diferencia no se ha demostrado estadísticamente significativa⁵.

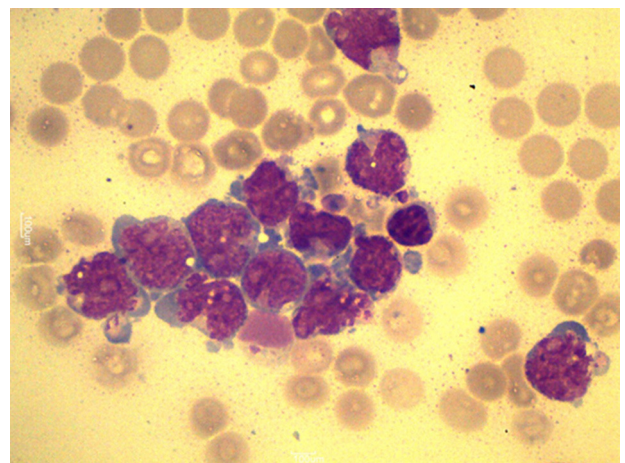


Figura 1. Examen microscópico de líquido pleural, donde se observan células con una cromatina laxa e inmadura, una relación núcleo-citoplasma elevada y nucléolos visibles, siendo compatibles con blastos mieloides (tinción May-Grünwald/Giemsa, 1000×).