

## Bibliografía

- Moscato G, Pignatti P, Yacoub MR, Romano C, Spezia S, Perfetti L. Occupational asthma and occupational rhinitis in hairdressers. *Chest*. 2005;128:3590-8.
- Orriols Martínez R, Abu Shams K, Alday Figueroa E, Cruz Carmona MJ, Galdiz Iturri JB, Isidro Montes I, et al. Normativa del asma ocupacional. *Arch Bronconeumol*. 2006;42:457-74.
- Muñoz X, Cruz MJ, Orriols R, Torres F, Espuga M, Morell F. Validation of specific inhalation challenge for the diagnosis of occupational asthma due to persulphate salts. *Occup Environ Med*. 2004;61:861-6.
- Rioux JP, Malo JL, L'Archevêque J, Rabhi K, Labrecque M. Workplace-specific challenges as a contribution to the diagnosis of occupational asthma. *Eur Respir J*. 2008;32:997-1003.
- Muñoz X, Gómez-Ollés S, Cruz MJ, Untoria MD, Orriols R, Morell F. Evolución de la hiperrespuesta bronquial en paciente con asma ocupacional por exposición a sales de persulfato. *Arch Bronconeumol*. 2008;44:140-5.

Patricia Pérez-Ferrer, Pedro Landete y Eusebi Chiner\*

Sección de Neumología, Hospital Universitario San Juan de Alicante, Alicante, España

\* Autor para correspondencia.  
Correo electrónico: Chiner\_eus@gva.es (E. Chiner).

<http://dx.doi.org/10.1016/j.arbres.2013.11.009>

## Embolismo pulmonar como primera manifestación de extensión intracardiaca de un sarcoma del estroma endometrial



### *Pulmonary Embolism as a First Manifestation of Intracardiac Extension of an Endometrial Stromal Sarcoma*

Sr. Director:

Paciente de 47 años con alergia al contraste yodado e hipertensión arterial, diagnosticada hacía 2 años de un sarcoma del estroma endometrial (SEE) de bajo grado de malignidad, realizándose histerectomía con doble anexectomía y linfadenectomía pélvica bilateral. Un año más tarde la paciente presenta recidiva tumoral a nivel retrosupravescical izquierdo, pudiéndose realizar únicamente una resección incompleta de la tumoración. Como tratamiento neoadyuvante recibió radioterapia y hormonoterapia con tamoxifeno.

Consultó por disnea de mínimos esfuerzos de una semana de evolución. En la radiografía de tórax no se apreciaban hallazgos de interés. Destacaba un dímero D de 1.141 ng/ml por método de ELISA rápido, por lo que se realizó una gammagrafía pulmonar que confirmó la presencia de tromboembolismo pulmonar bilateral. El ecocardiograma transtorácico (fig. 1A) mostró una gran masa a nivel de la aurícula derecha que se desplazaba hacía el ventrículo en diástole, con extensión a la vena cava inferior (VCI). Se realizó una resonancia magnética (RM) toracoabdominal (fig. 1B) que confirmó la trombosis, que ocupaba la totalidad de la luz a nivel de las venas ilíacas comunes, la VCI y se extendía hasta la aurícula derecha. Se apreciaba realce tras la administración de gadolinio en la imagen del trombo de vena cava inferior, un dato que va a favor de trombosis tumoral.

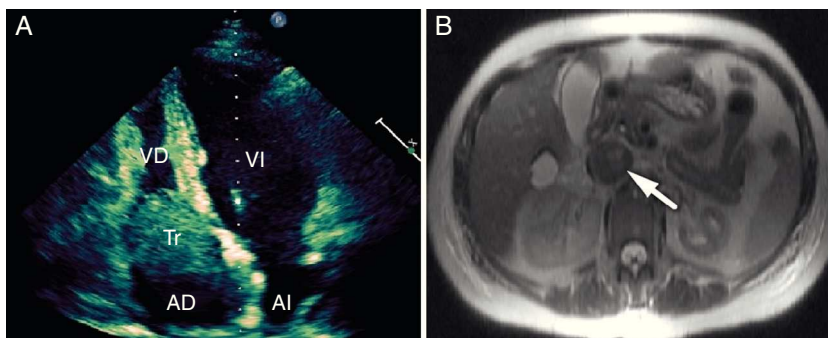
Se descartó la intervención quirúrgica, debido a que hacía un año, en la recidiva que presentó la paciente, solo se había podido

realizar una resección parcial de la tumoración pélvica, y además por el episodio de tromboembolismo pulmonar intercurrente. Se inició tratamiento con enoxaparina 60 mg cada 12 h y anticoagulación oral de manera crónica. La evolución clínica posterior ha sido favorable, y después de 30 meses de seguimiento la paciente se encuentra asintomática y en excelente clase funcional. En las ecocardiografías y RM de control se ha objetivado la desaparición del trombo a nivel de la aurícula derecha y la repermeabilización casi completa de la VCI.

El SEE es una rara neoplasia que constituye solo el 0,2% de los tumores uterinos malignos. La tasa de supervivencia es del 80-100% a los 5 años. Sin embargo, entre el 30-50% de las pacientes con esta neoplasia tienen recurrencias, generalmente tras un largo período de latencia<sup>1</sup>. Las metástasis más frecuentes son en la vagina, la pelvis y la cavidad peritoneal. La presencia de un trombo tumoral en la VCI y la metástasis intracardiaca de este tumor son extremadamente infrecuentes<sup>2,3</sup>. Por tanto, a pesar de ser un tumor de buen pronóstico, puede comportarse como una neoplasia maligna agresiva.

La trombosis tumoral de la cava inferior es relativamente frecuente en el carcinoma renal, y en estos casos se comprueba una continuidad anatómica (normalmente por RM) entre el tumor y la trombosis de vena renal-cava. El tratamiento de elección es la cirugía, y la evolución es mala si no se interviene. En el caso que presentamos es difícil comprobar dicha continuidad anatómica, ya que la paciente había sido intervenida hacía 2 años de histerectomía y doble anexectomía. El sarcoma del estroma endometrial es un tumor con un buen pronóstico, no pudiéndose comparar su evolución y comportamiento al cáncer renal, mucho más agresivo.

En el caso de la presencia de trombos a nivel de la VCI e intracardiacos, se recomienda tratamiento quirúrgico para extirpar el trombo tumoral con o sin resección de la VCI, con el objetivo de prevenir la muerte súbita debido a embolismo pulmonar, o



**Figura 1.** A) El ecocardiograma transtorácico en plano apical de 4 cámaras muestra un trombo de gran tamaño a nivel de la aurícula derecha que se desplaza hacia el ventrículo derecho en diástole. AD: aurícula derecha; AI: aurícula izquierda; Tr: trombo; VD: ventrículo derecho; VI: ventrículo izquierdo. B) La RM abdominal muestra trombosis a nivel de la vena cava inferior (flecha).

el desarrollo de insuficiencia cardiaca congestiva o muerte por obstrucción valvular aguda<sup>4</sup>. No hemos encontrado ningún caso publicado tratado solo con anticoagulación.

Como conclusión, podemos decir que aunque la cirugía se considera el tratamiento de elección de los trombos tumorales en VCI y/o intracardiacos, en caso de pacientes con enfermedad avanzada o irreseccable o en los que rechacen cirugía, la anticoagulación crónica también podría ser una opción terapéutica válida. Consideramos que probablemente en muchos casos coexiste trombo tumoral y no tumoral, ya que es lógico pensar que una ocupación tumoral de la luz favorece a su vez la trombosis no tumoral, lo que explicaría la resolución casi completa con el tratamiento anticoagulante en este caso.

## Bibliografía

- Gadducci A, Sartori E, Landoni F, Zola P, Maggino T, Urgesi A, et al. Endometrial stromal sarcoma: Analysis of treatment failures and survival. *Gynecol Oncol*. 1996;63:247-53.
- Montag TW, Manart FD. Endolymphatic stromal myosis: Surgical and hormonal therapy for extensive venous recurrence. *Gynecol Oncol*. 1989;33:255-60.

- Renzulli P, Weimann R, Barras JP, Carrel TP, Candinas D. Low-grade endometrial stromal sarcoma with inferior vena cava tumor thrombus and intracardiac extension: Radical resection may improve recurrence free survival. *Surg Oncol*. 2009;18:57-64.
- Jibiki M, Inoue Y, Sugano N, Iwai T, Katou T. Tumor thrombectomy without bypass for low-grade malignant tumors extending into the inferior vena cava: Report of two cases. *Surg Today*. 2006;36:465-9.

Francisco Javier Garcipérez de Vargas<sup>a,\*</sup>, Gonzalo Marcos<sup>a</sup> y Sergio Luis Moyano Calvente<sup>b</sup>

<sup>a</sup> Servicio de Cardiología, Hospital San Pedro de Alcántara, Cáceres, España

<sup>b</sup> Servicio de Radiología, Hospital San Pedro de Alcántara, Cáceres, España

\* Autor para correspondencia.

Correo electrónico: [fj.garci@hotmail.com](mailto:fj.garci@hotmail.com) (F.J. Garcipérez de Vargas).

<http://dx.doi.org/10.1016/j.arbres.2013.11.015>

## Mutación S1455X del CFTR y colonización de vías aéreas altas por *Pseudomonas aeruginosa*



### S1455X CFTR Mutation and Upper Airway Colonization With *Pseudomonas aeruginosa*

Sr. Director:

La fibrosis quística (FQ) es un ejemplo clásico de enfermedad genética con un patrón hereditario autosómico recesivo y múltiples alelos conocidos. Es producida por una disfunción del regulador de conductancia transmembrana de FQ (CFTR), como consecuencia de mutaciones del gen CFTR. No todas las mutaciones están asociadas a la expresión de la enfermedad. La mutación S1455X es una mutación muy poco frecuente del CFTR (prevalencia de 0,22% en la población de nuestra clínica). Se ha descrito que los individuos portadores de esta mutación, de haberlos, tienen síntomas tan solo leves. Describimos a 2 hermanos gemelos, portadores de la mutación S1455X, que han manifestado una colonización de las vías aéreas altas por *Pseudomonas aeruginosa*, una observación que no se había presentado con anterioridad<sup>1-4</sup>.

Los pacientes A y B son hermanos gemelos monocigotos y tienen actualmente 2 años de edad. Tras el parto el paciente A fue ingresado en la unidad de cuidados intensivos neonatales durante 7 días a causa de una dificultad respiratoria leve. El examen de detección sistemática neonatal mediante tripsinógeno inmunorreactivo (IRT) dio un resultado próximo al límite superior de la normalidad (65 mcg/l; valor normal <77 mcg/l). A la edad de 7 meses al paciente A se le diagnosticó una bronquitis y se le administró tratamiento inhalatorio con albuterol y fluticasona. A la edad de 13 meses fue ingresado en la unidad de cuidados intensivos pediátricos (UCIP) con letargia debida a una deshidratación hiponatremia grave y alcalosis metabólica hipoclorémica e hipopotasémica. En ese momento se estableció el diagnóstico de FQ (concentraciones de cloruro en sudor de 101,6 mEq/l y 105,8 mEq/l; mutaciones: F508del y S1455X). El paciente presenta una suficiencia pancreática y tiene un crecimiento normal (peso: percentiles 75-90; altura: percentil 90). En cultivos de muestras faríngeas seriadas obtenidas con escobillón se ha aislado *Pseudomonas aeruginosa*.

El paciente B fue diagnosticado a la edad de 13 meses tras el diagnóstico de FQ en su hermano (concentraciones de cloruro en sudor:

80,7 mEq/l y 81,7 mEq/l, mutaciones: F508del, S1455X). El paciente muestra una suficiencia pancreática y crece bien (peso: percentil 50; altura: percentil 75). En los cultivos de muestras faríngeas obtenidas con escobillón se ha aislado repetidamente *Pseudomonas aeruginosa*.

Los 2 hermanos presentados aquí ilustran el concepto de que la mutación S1455X del gen CFTR en combinación con la mutación F508del puede asociarse a una colonización temprana de las vías aéreas superiores por *Pseudomonas aeruginosa*, observación esta que no se ha descrito anteriormente en la literatura. En casos descritos con anterioridad de mutación S1455X del gen CFTR la prueba de sudor había sido anormal, pero no se habían detectado anomalías en el sistema respiratorio<sup>1,2</sup>. Tan solo se ha descrito el caso de un niño con una enfermedad pulmonar leve por infección por *Haemophilus influenzae* e hiponatremia persistente durante una ola de calor<sup>3</sup>.

La mutación S1455X es una mutación de falta de sentido, que da lugar a una interrupción transcripcional pretérmino del gen CFTR. Más concretamente, el codón correspondiente a la serina en el residuo aminoácido 1455 es sustituido por un codón de detención, y de ahí la designación de S1455X<sup>1</sup>. En la descripción inicial de Mickle et al. la mutación S1455X se asoció únicamente a una elevación de la concentración de cloruro en el sudor<sup>1</sup>. Los experimentos *in vitro* predijeron la preservación de la función del CFTR en las células pulmonares y pancreáticas<sup>1</sup>. Posteriormente, Moyer et al. sugirieron que el defecto en la función del canal del cloro del CFTR-S1455X se debe a una polarización errónea del canal hacia la membrana lateral en vez de la apical<sup>4</sup>.

Los casos descritos anteriormente en la literatura que eran heterocigotos, compuestos para las mutaciones F508del y S1455X, presentaron un fenotipo leve, en el sentido de que el S1455X se asociaba a síntomas leves y a un pronóstico favorable, a pesar de que se acompaña de una mutación grave como la F508del<sup>2,3</sup>. Aunque nuestros pacientes pediátricos son portadores del mismo genotipo, parecen tener una forma de presentación clínica más grave que la predicha por estudios anteriores, y ello nos lleva a especular con la posibilidad de que pueda predominar la mutación F508del. Los casos presentados reiteran el concepto de una correlación variable entre el genotipo y el fenotipo de la FQ.