

## Cartas al Director

**Provocación bronquial específica en el trabajo y asma ocupacional por sales de persulfato**

**Workplace-Specific Bronchial Challenge and Occupational Asthma Due To Persulfate Salts**

Sr. Director:

Las sales de persulfato son los agentes más implicados en el asma ocupacional (AO) en profesionales de peluquería<sup>1</sup>. Aunque los primeros casos fueron descritos hace décadas, la prevalencia, el mecanismo, el valor de las pruebas diagnósticas y la evolución de estos pacientes continúan mal definidos. Presentamos el caso de una peluquera con síntomas respiratorios asociados a la exposición de sales de persulfato, en la que fue de gran utilidad clínica para la confirmación del diagnóstico de AO la realización de una provocación bronquial específica en el trabajo (test de uso o exposición).

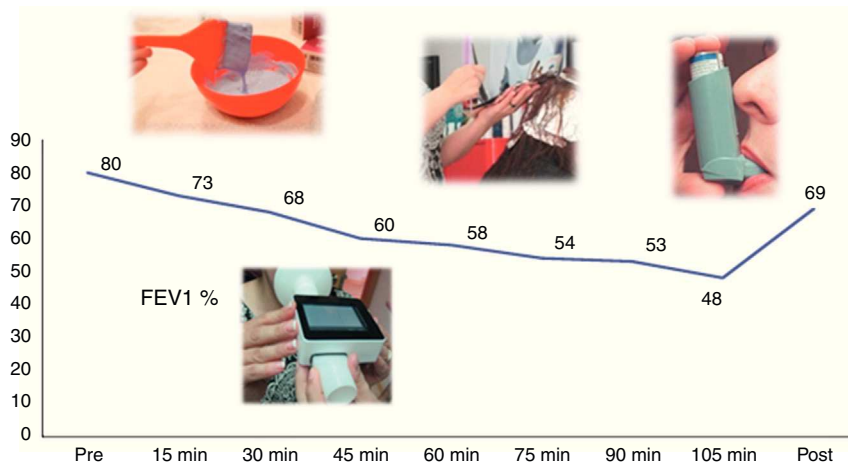
Mujer de 30 años, peluquera desde los 20 años. Rinitis y asma bronquial en la infancia, posteriormente asintomática. Desde hace un año presenta mal control del asma a pesar del tratamiento, presentando varias exacerbaciones mientras trabajaba, que precisaron atención hospitalaria, motivo por el cual es remitida a Neumología.

La exploración física en ese momento era normal. En la bioquímica destacaba IgE 456 UI/ml. La determinación de IgE específica (método RAST/CAP) fue positiva para *Dermatophagoides pharinae*, *Dermatophagoides pteronyssinus*, *Felix domesticus*, *Canis familiaris* y *Olea europea*. La radiografía de senos paranasales y de tórax no mostró hallazgos patológicos. En la espirometría se observó FVC de 3.250 ml (94%), FEV1 de 2.670 ml (97%) y FEV1/FVC de 82, valores compatibles con la normalidad, con test broncodilatador negativo. Se le realizó prueba de provocación bronquial inespecífica con

concentraciones crecientes de metacolina, disminuyendo el FEV1 un 30% con una dilución de 1,56 mg/l, correspondiente a una PC20 de 1 mg/ml. La variabilidad diaria del PEF durante un mes fue superior al 20%.

Tras comprobar el correcto cumplimiento del tratamiento ajustado a su nivel de gravedad, la paciente continuaba sintomática en el trabajo. La reinterrogamos acerca de los productos que utilizaba, siendo los decolorantes los que desencadenaban las crisis. Se solicitó a la paciente que aportara los mismos, comprobando que contenían sales de persulfato. Ante la sospecha de AO por sales de persulfato, realizamos un «test de uso» consistente en monitorizar la función pulmonar durante su actividad laboral. Para ello, acudimos a su lugar de trabajo con un espirómetro portátil. Tras espirometría basal que fue normal, a continuación la paciente empleó de forma habitual (lavado, decolorado) el decolorante en una cliente, efectuando espirometrías cada 15 min durante todo el proceso. Se objetivó una caída del FEV1 >20%, confirmándose nuestra sospecha diagnóstica de AO por sales de persulfato (fig. 1).

El AO es la enfermedad respiratoria más frecuente de origen laboral en los países desarrollados<sup>2</sup>. Entre los agentes causantes encontramos las sales de persulfato, que son compuestos de bajo peso molecular que actúan como oxidantes, los cuales aceleran la decoloración del cabello obtenida por peróxido de hidrógeno. Los peluqueros son los profesionales más expuestos<sup>1</sup>. El mecanismo parece ser inmunológico, probablemente mediado por IgE, existiendo un periodo de latencia entre la exposición y la aparición de los síntomas<sup>1</sup>. Respecto al diagnóstico, la provocación bronquial específica en el laboratorio es considerada el «gold standard». Cuando no está disponible, es muy útil la provocación bronquial específica en el trabajo<sup>2-4</sup>. La evolución de estos pacientes es favorable si abandonan la exposición<sup>2,5</sup>. Sin embargo, los síntomas y la necesidad de tratamiento pueden persistir en el 70% a pesar de evitar la exposición.



**Figura 1.** Provocación bronquial específica en el trabajo: la monitorización de la función pulmonar a lo largo de la actividad laboral evidencia una caída del FEV1 mayor del 20%. FEV1%: porcentaje respecto al predicho del volumen espiratorio forzado en el primer segundo; Post: FEV1 posbroncodilatador; Pre: FEV1 basal.

## Bibliografía

- Moscato G, Pignatti P, Yacoub MR, Romano C, Spezia S, Perfetti L. Occupational asthma and occupational rhinitis in hairdressers. *Chest*. 2005;128:3590-8.
- Orriols Martínez R, Abu Shams K, Alday Figueroa E, Cruz Carmona MJ, Galdiz Iturri JB, Isidro Montes I, et al. Normativa del asma ocupacional. *Arch Bronconeumol*. 2006;42:457-74.
- Muñoz X, Cruz MJ, Orriols R, Torres F, Espuga M, Morell F. Validation of specific inhalation challenge for the diagnosis of occupational asthma due to persulphate salts. *Occup Environ Med*. 2004;61:861-6.
- Rioux JP, Malo JL, L'Archevêque J, Rabhi K, Labrecque M. Workplace-specific challenges as a contribution to the diagnosis of occupational asthma. *Eur Respir J*. 2008;32:997-1003.
- Muñoz X, Gómez-Ollés S, Cruz MJ, Untoria MD, Orriols R, Morell F. Evolución de la hiperrespuesta bronquial en paciente con asma ocupacional por exposición a sales de persulfato. *Arch Bronconeumol*. 2008;44:140-5.

Patricia Pérez-Ferrer, Pedro Landete y Eusebi Chiner\*

Sección de Neumología, Hospital Universitario San Juan de Alicante, Alicante, España

\* Autor para correspondencia.  
Correo electrónico: Chiner\_eus@gva.es (E. Chiner).

<http://dx.doi.org/10.1016/j.arbres.2013.11.009>

## Embolismo pulmonar como primera manifestación de extensión intracardiaca de un sarcoma del estroma endometrial



### *Pulmonary Embolism as a First Manifestation of Intracardiac Extension of an Endometrial Stromal Sarcoma*

Sr. Director:

Paciente de 47 años con alergia al contraste yodado e hipertensión arterial, diagnosticada hacía 2 años de un sarcoma del estroma endometrial (SEE) de bajo grado de malignidad, realizándose histerectomía con doble anexectomía y linfadenectomía pélvica bilateral. Un año más tarde la paciente presenta recidiva tumoral a nivel retrosupravesical izquierdo, pudiéndose realizar únicamente una resección incompleta de la tumoración. Como tratamiento neoadyuvante recibió radioterapia y hormonoterapia con tamoxifeno.

Consultó por disnea de mínimos esfuerzos de una semana de evolución. En la radiografía de tórax no se apreciaban hallazgos de interés. Destacaba un dímero D de 1.141 ng/ml por método de ELISA rápido, por lo que se realizó una gammagrafía pulmonar que confirmó la presencia de tromboembolismo pulmonar bilateral. El ecocardiograma transtorácico (fig. 1A) mostró una gran masa a nivel de la aurícula derecha que se desplazaba hacía el ventrículo en diástole, con extensión a la vena cava inferior (VCI). Se realizó una resonancia magnética (RM) toracoabdominal (fig. 1B) que confirmó la trombosis, que ocupaba la totalidad de la luz a nivel de las venas ilíacas comunes, la VCI y se extendía hasta la aurícula derecha. Se apreciaba realce tras la administración de gadolinio en la imagen del trombo de vena cava inferior, un dato que va a favor de trombosis tumoral.

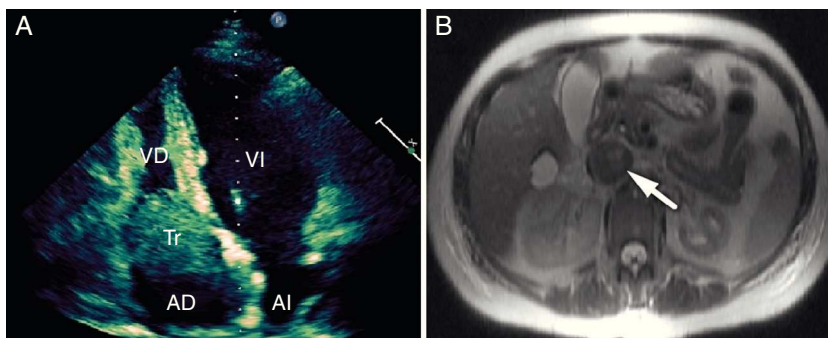
Se descartó la intervención quirúrgica, debido a que hacía un año, en la recidiva que presentó la paciente, solo se había podido

realizar una resección parcial de la tumoración pélvica, y además por el episodio de tromboembolismo pulmonar intercurrente. Se inició tratamiento con enoxaparina 60 mg cada 12 h y anticoagulación oral de manera crónica. La evolución clínica posterior ha sido favorable, y después de 30 meses de seguimiento la paciente se encuentra asintomática y en excelente clase funcional. En las ecocardiografías y RM de control se ha objetivado la desaparición del trombo a nivel de la aurícula derecha y la repermeabilización casi completa de la VCI.

El SEE es una rara neoplasia que constituye solo el 0,2% de los tumores uterinos malignos. La tasa de supervivencia es del 80-100% a los 5 años. Sin embargo, entre el 30-50% de las pacientes con esta neoplasia tienen recurrencias, generalmente tras un largo período de latencia<sup>1</sup>. Las metástasis más frecuentes son en la vagina, la pelvis y la cavidad peritoneal. La presencia de un trombo tumoral en la VCI y la metástasis intracardiaca de este tumor son extremadamente infrecuentes<sup>2,3</sup>. Por tanto, a pesar de ser un tumor de buen pronóstico, puede comportarse como una neoplasia maligna agresiva.

La trombosis tumoral de la cava inferior es relativamente frecuente en el carcinoma renal, y en estos casos se comprueba una continuidad anatómica (normalmente por RM) entre el tumor y la trombosis de vena renal-cava. El tratamiento de elección es la cirugía, y la evolución es mala si no se interviene. En el caso que presentamos es difícil comprobar dicha continuidad anatómica, ya que la paciente había sido intervenida hacía 2 años de histerectomía y doble anexectomía. El sarcoma del estroma endometrial es un tumor con un buen pronóstico, no pudiéndose comparar su evolución y comportamiento al cáncer renal, mucho más agresivo.

En el caso de la presencia de trombos a nivel de la VCI e intracardiacos, se recomienda tratamiento quirúrgico para extirpar el trombo tumoral con o sin resección de la VCI, con el objetivo de prevenir la muerte súbita debido a embolismo pulmonar, o



**Figura 1.** A) El ecocardiograma transtorácico en plano apical de 4 cámaras muestra un trombo de gran tamaño a nivel de la aurícula derecha que se desplaza hacia el ventrículo derecho en diástole. AD: aurícula derecha; AI: aurícula izquierda; Tr: trombo; VD: ventrículo derecho; VI: ventrículo izquierdo. B) La RM abdominal muestra trombosis a nivel de la vena cava inferior (flecha).