

Imagen clínica

Hidroneumomediastino secundario a perforación de vólvulo gástrico en paciente con hernia de hiato gigante



Hydropneumomediastinum Secondary to Gastric Volvulus Perforation in a Patient With Giant Hiatal Hernia

Francisco Javier Garcipérez de Vargas^{a,*}, Sergio Luis Moyano Calvente^b y Gonzalo Marcos^a^a Servicio de Cardiología, Hospital San Pedro de Alcántara, Cáceres, España^b Servicio de Radiología, Hospital San Pedro de Alcántara, Cáceres, España

El neumomediastino constituye una entidad poco frecuente. Entre las causas más habituales están los casos secundarios a iatrogenia y traumatismos, pero se han descrito múltiples etiologías que pueden causar esta entidad, entre las que podemos incluir cetoadicidosis diabética, perforación gástrica o esofágica, neumonía, cáncer

de pulmón, consumo de cocaína, etc., habiendo incluso algunos casos espontáneos^{1,2}.

Presentamos el caso de una mujer de 96 años con antecedentes de hipertensión arterial y hernia de hiato que consultó por cuadro de dolor epigástrico y vómitos en posos de café de 6 h de evolución. En la exploración física se apreciaba distensión abdominal con dolor a la palpación en epigastrio. La radiografía de tórax reveló la presencia de una cámara gástrica distendida en la cavidad torácica y neumomediastino. La TC toracoabdominal (fig. 1) mostró la cámara gástrica distendida a nivel torácico con la unión gastroesofágica y gastroduodenal por encima del hiato esofágico, así como colecciones de aire y líquido a nivel del mediastino y presencia de enfisema subcutáneo. Estos hallazgos eran compatibles con perforación gástrica secundaria a vólvulo en paciente con hernia hiatal gigante. Debido a la avanzada edad de la paciente se descartó la intervención quirúrgica, falleciendo a las pocas horas del ingreso.

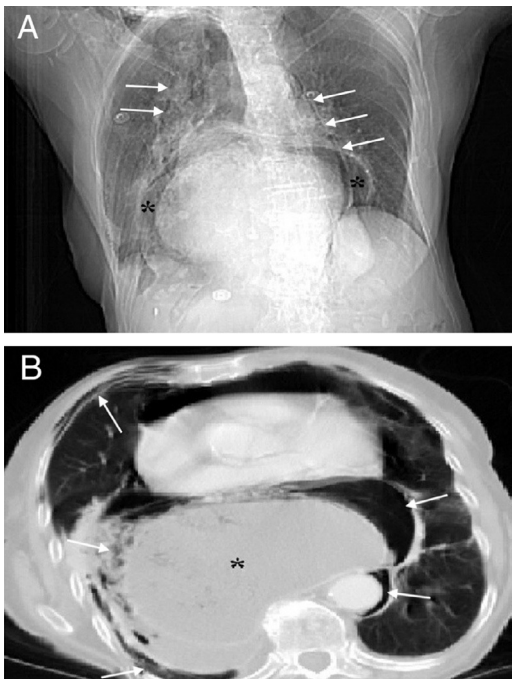


Figura 1.

Bibliografía

1. Santalla Martínez M, Dacal Quintas R, Velázquez PM. Treatment with subcutaneous drainage in the pneumomediastinum and massive subcutaneous emphysema. Arch Bronconeumol. 2013;49:127–8.
2. Kikeeva A, Berrio Grajales D, García Pachón E. Spontaneous pneumomediastinum and pneumopericardium with respiratory failure. Arch Bronconeumol. 2011;47:318–9.

* Autor para correspondencia.

Correo electrónico: fj.garci@hotmail.com (F.J. Garcipérez de Vargas).