

Loubna Boutayeb\*, Miriam Gené-hijos e Emilio Mayayo

Servicio de Patología, Hospital Universitario de Tarragona Joan XXIII, Universidad Rovira i Virgili, Tarragona, España

\* Autor para correspondencia.

Correo electrónico: lboutayeb@hotmail.com (L. Boutayeb).

doi:10.1016/j.arbres.2012.03.005

**Reconstrucción broncovascular compleja. Descripción de una técnica novedosa de broncoplastia segmentaria****Complex Bronchovascular Reconstruction: The Description of a New Segmental Bronchoplasty Technique**

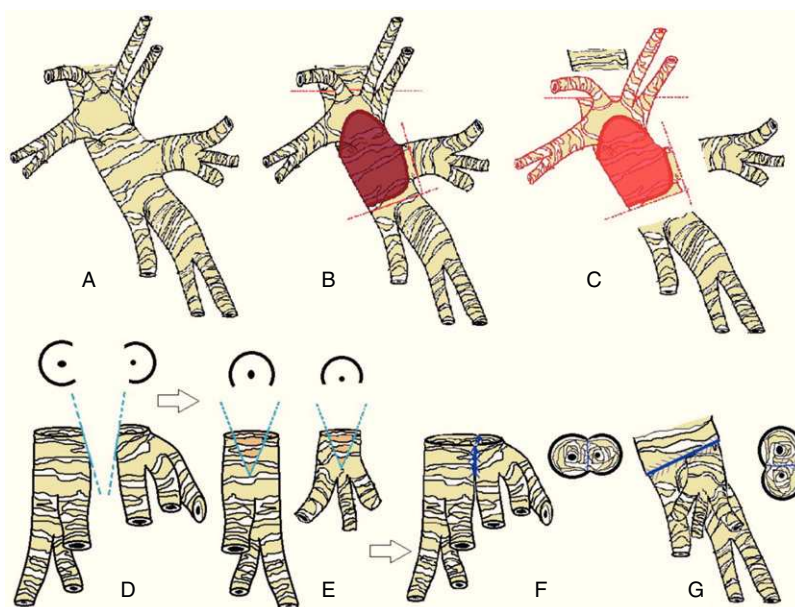
Sr. Director:

El desarrollo de técnicas de reconstrucción bronquial y vascular nos permite llevar a cabo resecciones pulmonares salvando el parénquima. En 1947, Price Thomas<sup>1</sup> realizó la primera lobectomía en manguito en un adenoma bronquial. Posteriormente, Allison<sup>2</sup>, en 1959, describió el primer caso en un paciente con carcinoma efectuando además una reconstrucción de la arteria pulmonar infiltrada por el tumor. Se trata de un varón de 78 años, fumador de 80 paquetes/año y con EPOC tratada con broncodilatadores. En la TC torácica se observaba una tumoración de 4 cm en el LSI en íntimo contacto con el bronquio lobar inferior. Una fibrobroncoscopia demostró que la tumoración obstruía el bronquio superior izquierdo y se extendía hacia el bronquio del LII. En la PET, la lesión presentaba un metabolismo aumentado con adenopatías hipermetabólicas mediastínicas y perihiliares bilaterales. La ecobroncoscopia descartó metástasis en dichas estaciones ganglionares. El FEV1 fue de 1,610l (61%) y la difusión del 65%. Una gammagrafía de ventilación/perfusión mostró una perfusión del 45% en el pulmón izquierdo.

El abordaje quirúrgico se efectuó mediante una toracotomía posterolateral a través del 5.º espacio intercostal, observándose que la tumoración retraía la cisura sin sobrepasarla. Dos ramas lobares de la arteria pulmonar se encontraban infiltradas en su salida, por lo que realizamos un clampaje proximal y distal tras

anticoagulación con 4.000 unidades de heparina. Posteriormente procedimos a la disección y sección en manguito del bronquio principal y bronquio del LII. Para conseguir un borde libre de infiltración microscópica fue necesario ampliar el margen quirúrgico hacia el LII con separación del bronquio del sexto segmento y de la pirámide basal (fig. 1C). Completada la lobectomía, procedimos a reconstruir la arteria mediante una sutura directa y posteriormente abordamos el bronquio. La anastomosis bronquial se inició realizando una sutura continua latero-lateral entre el bronquio del sexto segmento y el de la pirámide basal mediante una sutura de 4/0 reabsorbible (fig. 1f). Previamente llevamos a cabo una pequeña incisión en cuña lateral (fig. 1d,e). Ambos bronquios unidos entre sí se anastomosaron al bronquio principal izquierdo con una sutura 3/0 reabsorbible mediante puntos sueltos (fig. 1g). La discrepancia de calibres fue corregida enfrentando ambos bronquios sin telescopar. Sobre la sutura bronquial se colocó un colgajo de grasa pericárdica. Efectuamos una linfadenectomía de las regiones prevasculares, de la ventana aortopulmonar y subcarinales. El informe anatomopatológico confirmó un carcinoma epidermoide, moderadamente diferenciado con márgenes de resección libres de enfermedad y con afectación de uno de los ganglios peribronquiales (pT2N1M0). La evolución postoperatoria fue satisfactoria.

Cuando se controlan otras variables pronósticas, como es la afectación ganglionar, los pacientes con lobectomías broncoplásticas con afectación N0-N1 tienen mejor supervivencia que los pacientes a los que se realizó una neumonectomía<sup>3-5</sup>. Nos gustaría destacar que las reconstrucciones broncoplásticas sublobares son posibles con una técnica quirúrgica adecuada. La intervención que describimos representa una buena alternativa a la lobectomía broncoplástica con segmentectomía del segmento seis, como así lo demuestra el excelente curso postoperatorio.



**Figura 1.** A) Anatomía bronquial izquierda, vista lateral. B) Área de infiltración bronquial. C) Resección de área bronquial afectada separando bronquios segmentarios de LII. D, E) Incisión en cuña sobre el bronquio de la pirámide basal y el bronquio del segmento seis. F) Anastomosis latero-lateral entre bronquios segmentarios; vista lateral. G) Anastomosis de bronquios segmentarios a bronquio principal izquierdo; vista posterior.

**Bibliografía**

1. Price-Thomas C. Conservative resection of the bronchial tree. *JR Coll Surg Edinburg*. 1955;1:169-86.
2. Allison PR. Course of thoracic surgery in Groningen. *Ann R Coll Surg*. 1954;25:20-2.
3. Jiménez MF, Varela G, Novoa N, Aranda JL. La lobectomía broncoplástica frente a la neumonectomía en el tratamiento del cáncer de pulmón no microcítico. *Arch Bronconeumol*. 2006;42:160-4.
4. Rendina EA, Venuta F, Ciriaco P, Ricci C. Bronchovascular sleeve resection. Technique, perioperative management, prevention, and treatment complications. *J Thorac Cardiovasc Surg*. 1993;106:73-9.
5. Yildizelli B, Fadel E, Mussot S, Fabre D, Chataigner O, Darteville PG. Morbidity, mortality, and long-term survival after sleeve lobectomy for non-small cell lung cancer. *Eur J Cardiothorac Surg*. 2007;31:95-102.

Emilio Peña\*, Montserrat Blanco y Juan Pablo Ovalle

*Servicio de Cirugía Torácica, Complejo Hospitalario Universitario de Vigo, Vigo, Pontevedra, España*

\* Autor para correspondencia.

Correo electrónico: [Emilio.pena.gonzalez@sergas.es](mailto:Emilio.pena.gonzalez@sergas.es) (E. Peña).

doi:10.1016/j.arbres.2012.03.008