

revisiones sistemáticas y los metaanálisis también tienen problemas de calidad y, cuando se publican, deberían incluir una discusión sobre sus potenciales fuentes de sesgos. Pocos lo hacen y, por consiguiente, pueden causar confusión y equivocaciones. Al igual que los ensayos clínicos, los metaanálisis pueden no informar adecuadamente sobre la metodología seguida en su elaboración e incluir trabajos de poca calidad, con lo que es más probable que encuentren resultados positivos.

Bibliografía

1. Fiore MC, Jaén CR, Baker TB, Bailey WC, Benowitz NL, Curry SJ, et al. Treating tobacco use and dependence: 2008 update. Rockville, MD: US Department of Health and Human Services Public Health Service; 2008.
2. Egger M, Zellweger-Zähner, Schneider M, Junker C, Lengeler C, Antes G. Language bias in randomised controlled trials published in English and German. *Lancet*. 1997;350:326-9.
3. Villanueva Serrano S. Producción, colaboración e impacto de la actividad científica mundial en tabaquismo a través del Science Citation Index (1999-2003) [tesis doctoral]. Madrid: Universidad Complutense; 2007.
4. Granda Orive JI, Villanueva Serrano S, Aleixandre Benavent R, Valderrama Zurían JC, Alonso Arroyo A, García Río F, et al. Redes de colaboración científica

internacional en tabaquismo. Análisis de coautorías a través del Science Citation Index durante el período 1999-2003. *Gac Sanit*. 2009;23 222.e34-e43.

5. Granda Orive JI, Alonso Arroyo A, Jareño Esteban J, Campos Téllez S, Aleixandre Benavent R, García Río F, et al. ¿Ha aumentado la producción española en tabaquismo en los últimos dos quinquenios? *Arch Bronconeumol*. 2009;45 Espec Congr:140.
6. Granda Orive JI. Algunas reflexiones y consideraciones sobre el factor de impacto. *Arch Bronconeumol*. 2003;39:409-17.

José Ignacio de Granda-Orive^{a,*}, Segismundo Solano-Reina^b y Carlos Jiménez-Ruiz^c

^a Unidad de Tabaquismo, Servicio de Neumología, Hospital Central de Defensa Gómez Ulla, Universidad Alcalá de Henares, Madrid, España

^b Unidad de Tabaquismo, CEP Hermanos Sangro, Hospital General Universitario Gregorio Marañón, Madrid, España

^c Unidad Especializada de Tabaquismo, Dirección General de Salud Pública y Alimentación, Madrid, España

*Autor para correspondencia.

Correo electrónico: igo01m@gmail.com (J.I. de Granda-Orive).

doi:10.1016/j.arbres.2009.09.008

Sarcoma pulmonar primario

Primary Lung Sarcoma

Sr. Director:

El sarcoma pulmonar primario (SPP) es una entidad tumoral pulmonar muy infrecuente, descrita en pocos casos e integrada por las variedades del angiosarcoma, leiomiomasarcoma, rabiomasarcoma, la variante sarcomatosa del mesotelioma y el sarcoma primario de Ewing/tumor neuroectodérmico primitivo de pulmón¹, que deben diferenciarse de las metástasis pulmonares de los sarcomas extratorácicos². Las técnicas radiológicas (tomografía computarizada y resonancia magnética) tratan de definir el origen de los tumores, la relación con estructuras vecinas y la invasión de éstas³.

Presentamos el caso de un varón de 61 años, fumador, al que se descubrió, tras un cuadro catarral, una nodulación en el lóbulo inferior izquierdo en radiografías posteroanterior (fig. 1a) y lateral (fig. 1b) de tórax. Se realizó una tomografía computarizada de tórax

sin contraste intravenoso que mostró una nodulación sólida y homogénea con ventana de mediastino (fig. 2a), con bordes espiculados y signo de la "cola pleural", con ventana de parénquima, como signos indicativos de malignidad (fig. 2b). El diagnóstico anatomopatológico definitivo, tras lobectomía y linfadenectomía izquierda, fue de SPP de grado intermedio con patrón fusocelular y epiteloide, tipo histiocitoma fibroso maligno, que infiltraba la pleura visceral, en estadio pT2 N0; con positividad inmunohistoquímica para S-100, EMA (células epiteliales de conductos atrapados de la neoplasia), enolasa (células tumorales aisladas tipo epiteloide), Bcl-2, CD-34 y CK-pan (células epiteliales de conductos).

El SPP es una entidad maligna poco frecuente, que afecta a personas jóvenes y suele comenzar con dolor torácico, tos y hemoptisis. Las radiografías suelen demostrar una masa pulmonar con base de implantación pleural. El diagnóstico anatomopatológico se basa en la visualización microscópica de células epiteloideas y fusiformes, así como en la positividad inmunohistoquímica de antígenos epiteliales de membrana y

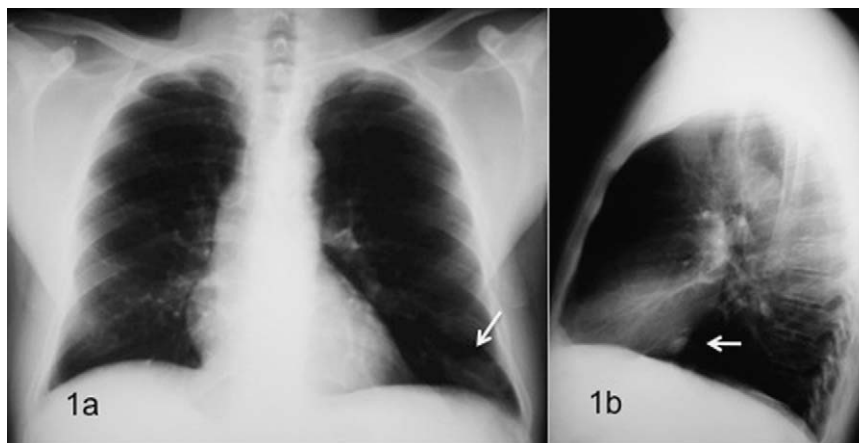


Figura 1. Radiografías posteroanterior (a) y lateral (b) de tórax, donde se observa una nodulación (flechas blancas) en el lóbulo inferior izquierdo.

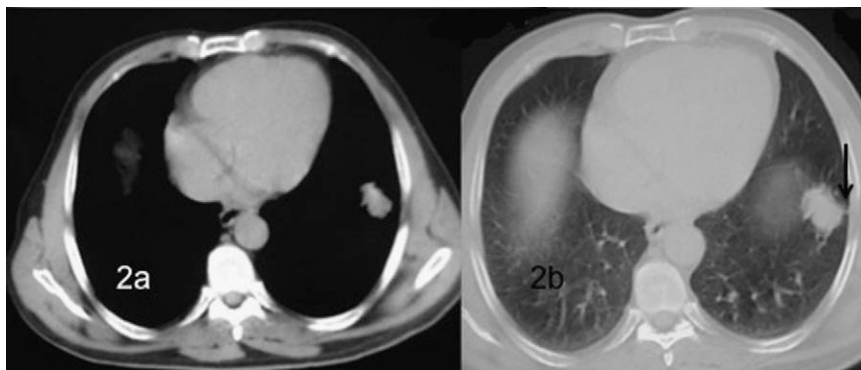


Figura 2. Tomografía computarizada sin contraste intravenoso, que evidencia una nodulación sólida y homogénea con ventana de mediastino (a), con bordes espiculados y signo de la “cola pleural” (flecha negra) con ventana de parénquima (b).

para citoqueratina y vimentina⁴. La expresividad de la proteína SYT-SSX1 se ha relacionado con un peor pronóstico⁵. El tratamiento se sustenta en la combinación de cirugía y poliquimioterapia. Se pretende la resección económica pulmonar, ante la posibilidad de futuras recidivas. Se estiman cifras de supervivencia del 40-57% a los 5 años y del 30% a los 10, siendo factores de buen pronóstico el tamaño inferior a 5 cm, una histología de predominio epitelial y la localización periférica⁶.

Bibliografía

- Suárez J, Rodríguez C, Montero C, Vereá H. Sarcoma de Ewing pulmonar/tumor neuroectodérmico primitivo (PNET): aportación de un caso y revisión de la bibliografía. Arch Bronconeumol. En prensa.
- Montero C, Valiño P, Souto A, Fernández MD, Suárez J, Vereá H. Tratamiento endoscópico de metástasis en bronquios principales de sarcoma: aportación de 2 casos. Arch Bronconeumol. 2009, doi: 10.1016/j.arbres.2009.03.009.
- Cakir O, Topal U, Bayram AS, Tolunay S. Sarcomas: rare primary malignant tumors of the thorax. Diagn Interv Radiol. 2005;11:23-7.
- Jiang J, Zhou J, Ding W. Primary pulmonary synovial sarcoma, a rare primary lung neoplasm: two case reports and review of the current literature. Respirology. 2008;13:748-50.

- Hosono T, Hironaka M, Kobayashi A, Yamasawa H, Bando M, Ohno S, et al. Primary pulmonary synovial sarcoma confirmed by molecular detection of SYT-SSX1 fusion gene transcripts: a case report and review of the literature. Jpn J Clin Oncol. 2005;35:274-9.
- Haro M, Baldo X, Rubio M, Sebastián F, Viñas G, Bernadó L. Sarcoma sinovial pulmonar primario. Presentación y diagnóstico de dos casos. Arch Bronconeumol. 2003;39:136-8.

Ángel Daniel Domínguez-Pérez *, Clara Inés Ruiz-Guerrero y María Alcázar Iribarren-Marín

Unidad de Gestión Clínica de Radiodiagnóstico, Hospitales Universitarios Virgen del Rocío, Sevilla, España

*Autor para correspondencia.

Correo electrónico: drdominguezperez@hotmail.com (Á.D. Domínguez-Pérez).

doi:10.1016/j.arbres.2009.09.014

Tumor miofibroblástico inflamatorio pulmonar: un diagnóstico confuso

Pulmonary Inflammatory Myofibroblastic Tumour: a Confusing Diagnosis

Sr. Director:

A pesar de que los carcinomas malignos constituyen la mayoría de las neoplasias pulmonares, una amplia variedad de tumores raros aparecen de forma esporádica en el pulmón. Entre éstos, los tumores miofibroblásticos inflamatorios (TMI) se han descrito habitualmente como lesiones únicas, bien definidas, de aspecto benigno¹, que aparecen con mayor frecuencia en la edad pediátrica²⁻⁴. Mediante la descripción de 2 casos de presentación radiológica atípica, discutimos su amplia gama de presentación radiológica y su ocasional comportamiento agresivo.

En la figura 1a se muestra el estudio inicial de tomografía computarizada (TAC) torácica de un varón de 51 años con neumonías recurrentes. Se observa una masa hilar derecha espiculada que produce una discreta compresión extrínseca sobre los bronquios del lóbulo medio y del lóbulo inferior izquierdo. Había

adenopatías paratraqueales derechas bajas (no mostradas). La punción aspirativa con aguja fina transtorácica guiada por TAC demostró únicamente la presencia de células inflamatorias. Se llevó a cabo una neumonectomía, con el posterior diagnóstico patológico de TMI. Nueve meses después se detectó una recurrencia pulmonar contralateral, que se controló con corticoides (fig. 1b). En una larga serie de TMI torácicos, Agrons et al¹ describen que sólo el 20% de éstos presentan bordes espiculados. El compromiso bronquial secundario a una lesión del parénquima pulmonar ocurre en el 10% de los casos, y la presencia de adenopatías en sólo el 7%. En otra serie⁴ de 23 pacientes no se describe ningún caso con adenopatías mediastínicas. El diagnóstico diferencial de una masa espiculada es amplio. En el adulto, se debe descartar en primer lugar una neoplasia primaria o una metástasis. En un niño, una lesión de estas características representa de forma más probable un TMI, en especial si no hay otros signos de malignidad¹. Desde el punto de vista radiológico, una lesión espiculada con aporte arterial puede ser indistinguible de un secuestro pulmonar intralobular¹.

En la figura 1c se muestran unos cortes axiales de TAC de un varón de 30 años con historia de tos y expectoración de 5 meses. En el bronquio del lóbulo inferior derecho se observa una lesión endobronquial parcialmente calcificada que produce una atelectasia